HAEMATOLOGICA
Vol. 69, No. 5, Ottobre 1984.

PATOGENESI COMPLESSA DI UN'EMOPATIA SISTEMICA: LA TRICOLEUCEMIA (*)

AN INTRIGUING PATHOGENETIC PROBLEM FOR THE HEMATOLOGIST: THE HAIRY-CELL LEUKEMIA

TULLIO ARTUSI - GORETTA BONACORSI - MASSIMO FEDERICO
VITTORIO SILINGARDI

Istituto di Clinica Medica II dell'Università di Modena: Cattedra di Chimica e Microscopia Clinica, Cattedra di Clinica Medica II, Cattedra di Patologia Speciale Medica.

It is generally believed that the hairy-cell is nothing other than a B-cell, on the basis of its well known immunophenotype. Although overall preponderance is a B-cell immunologic feature, this cell often displays other features which are characteristic of T-cells, macrophages and of even some « reticuloendothelial » cell types. Furthermore, the finding of inconstant but characteristic abnormalities in residual non-neoplastic hemolymphopoiesis, together with an unusual clinical behaviour for a malignant disease, suggest an open-minded approach to the pathogenetic problem of hairy cell leukemia.

The following hypotheses are therefore discussed: a) that the disease is linked to a major disturbance in stem cell commitment, b) that this disturbance induces, among other things, the emergence of a hybrid neoplastic line, c) that the stem cell population which is the target of the oncogenic event still retains the potentiality to even differentiate towards some stromal cell lineage and, due to some dysontogenetic aberration, it may be situated in the spleen instead of the bone marrow.

Lastly, the partially self-limiting character of the disease is underlined.

PAROLE CHIAVE: Tricoleucocito, immunofenotipo, pseudo-seni, compartimento staminale, riespansione della mielopoiesi.

PREMESSA

Questa rassegna non porta alcun dato personale originale. Essa tenta di fornire un contributo critico che sottolinei, contro molte facili certezze di questi anni, la persistente problematicità della trico-

(*) Ricerche condotte con il contributo del C.N.R. (CT n. 82.02224.04), dell'Università degli Studi di Modena (Cap. II. 12.1) e del M.P.I. (40%).

leucemia nei suoi aspetti patogenetici e di inquadramento nosografico. Essa propone inoltre una serie di ipotesi interpretative che tentino di correlare gli ormai numerosissimi dati, spesso conflittuali, che emergono dalla letteratura[27 98] e che la nostra esperienza clinica ed istopatologica conferma.

La nozione che la « hairy cell » (HC) è capace di sintesi immunoglobulinica ha dovuto percorrere un iter abbastanza complesso prima di essere accettata senza riserve come parte integrante della cultura ematologica. Alla scoperta che essa possiede immunoglobuline di superficie (SIg)[86] è seguita la dimostrazione che, di regola, almeno una parte di tali SIg ha carattere monoclonale e viene risintetizzata dopo tripsinizzazione[64] o rimozione con antisieri anti-Ig[17 26], ed è quindi un'immunoglobulina intrinseca. Dimostrazione, quest'ultima, in contrasto con i reperti di altri AA.[12] che, evidentemente sperimentando su casi situati al limite estremo della gamma fenotipica propria della tricoleucemia, sono stati in grado di dimostrare tale monoclonalità solo in 2 casi su 5 e non hanno potuto evidenziare alcuna resintesi dopo tripsinizzazione. Ma alle osservazioni inerenti alle SIg se ne sono aggiunte altre in cui le HCs contenevano immunoglobuline intracitoplasmatiche (CIg) anch'esse monoclonali[17 50] e altre ancora in cui vi era CIg monoclonale e gammopatia sierica consensuale[26 47]. A dimostrazione definitiva e diretta che la HC è capace di sintesi immunoglobulinica giunge, nel 1983, un lavoro di Korsmeyer et al.[61] che evidenzia, in tutti i casi studiati, il caratteristico riassemblaggio dei geni delle catene H e L nonché la presenza dei corrispondenti ARN messaggeri. Un avvicendarsi di acquisizioni, come si vede, assai articolato ma che, giunto al termine, non lascia alcun dubbio sul fatto che questo citotipo è di per sé capace di sintesi immunoglobulinica anche se, forse, questa non si manifesta nella stessa misura in tutti gli individui e può, al limite, mancare. Tale fondamentale proprietà ha comprensibilmente indotto la maggioranza degli ematologi a concludere che la HC altro non può essere se non una B-cellula. La concomitante esistenza, in questo citotipo, di proprietà caratteristiche di altre famiglie cellulari ha introdotto occasionali elementi di conflittualità in questo generale modo di vedere, ma ciò non ha comportato un sostanziale mutamento dell'indirizzo prevalente.

Il nostro contatto più che decennale con la fenomenologia clinico-ematologica ed istologica della tricoleucemia, rinforzato dalla ricognizione dell'ormai imponente messe di dati esistenti in letteratura sull'immunofenotipo della HC ci sembra autorizzare, tuttavia, una serie di riflessioni che ora esporremo, suddividendole in due raggruppamenti.

I. *Proprietà « mesenchimali » della HC. Fatti che potrebbero orientare verso un'origine splenica anziché midollare della tricoleucemia.*

A) Nella milza, l'espansione del processo a partire dai cordoni della polpa rossa è inconsueta per una malattia linfoproliferativa a B-cellule. A questo aggiungasi il forte tropismo delle HCs per le pareti dei sinusoidi che le conduce a sostituirsi progressivamente ai normali retoteli sinusali (Figg. 1, 2, 3, 4). Ciò determina la formazione dei cosiddetti pseudo-seni: cavità contenenti sangue delimitate da un traliccio di HCs e fibrille longitudinali, prive invece delle caratteristiche fibrille anulari la cui presenza nella milza normale è condizionata dall'esistenza di cellule litorali integre [37 75 76 84]. Cavità simili sembrano potersi formare nello spessore dei cordoni di Billroth, quindi ex novo: non cioè sulla guida di seni preesistenti [83]. Formazioni analoghe sono possibili anche nel fegato, sia in corrispondenza dei sinusoidi (Figg. 5, 6) che tra le HCs infiltranti gli spazi portali (pseudo-angiomi) [37 76]; rarissime invece nei linfonodi (Fig. 7). Tale fenomenologia indica una forte propensione delle HCs a mimare, nella milza e in minor misura nel fegato, le cellule litorali proprie dei seni, quando non ad assume-

Fig. 1.
Tricoleucemia. Milza. Pseudo-seni ripieni di sangue. Il lume è delimitato dalle stesse cellule che costituiscono l'infiltrato parenchimale. Em.-eos., 250 ×.

HCL. Spleen. Pseudo-sinuses filled with blood. The lumen is bordered by the same type of cells which form the parenchymal infiltration. H & E, 250 ×.

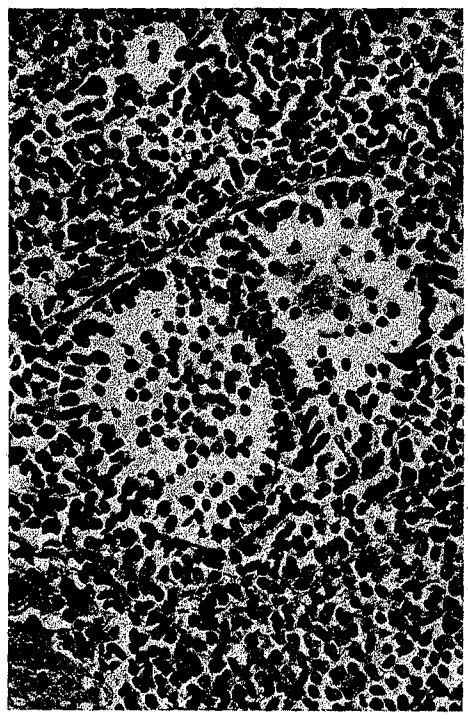

Fig. 2.

Tricoleucemia. Milza. Due seni con HCs allineate in posizione endoteliale. Marcata desquamazione di HCs nel lume. Em.-eos., 250 ×.

HCL. Spleen. Two sinuses with HCs arranged in an endothelial-like fashion and dropping into the lumen. H & E, 250 ×.

Fig. 3.

Tricoleucemia. Polpa rossa splenica, dettaglio. Sostituzione apparentemente completa dei reticoli sinusali da parte delle HCs. Em.-eos., 400 ×.

HCL. Spleen: red pulp, a detail. Apparently complete substitution of the sinusoidal littoral cells by HCs. H & E, 400 ×.

Fig. 4.
Tricoleucemia. Polpa rossa splenica, dettaglio. Grande cavità sinusale con HCs stipate lungo la parete e desquamanti nel lume. Em.-eos., 400 ×.

HCL. Spleen: red pulp, a detail. A large sinusoidal cavity, with many HCs crowded along the wall and dropping into the lumen. H & E. 400 ×.

re, in detti organi, rudimentali proprietà angioformative. E' ancora, quella splenica, la sede ove acquista massimo rilievo la tendenza dei tricoleucociti ad interconnettersi secondo una complessa linea di coesione « a chiusura lampo » tra i rispettivi microvilli, divenuti qui proiezioni citoplasmatiche di una certa rilevanza [14]. Dai fatti ora esposti si riporta l'impressione che la milza rappresenti il territorio in cui la HC esplica più compiutamente che in altri la propria morfogenesi, quasi un microambiente privilegiato; e che tale morfogenesi tenda a caratterizzarsi in senso sfumatamente angioformativo e retoteliale.

Tale tendenza a percorrere una morfogenesi « stromale » in senso lato è meno pronunciata nel midollo, a meno non si consideri tale il caratteristico quanto *costante* addensamento del reticolo argentofilo quivi manifestantesi, quasi le HCs provvedessero direttamente alla fibrillogenesi. Normali fibroblasti appaiono però intercalati tra le HCs dell'infiltrato midollare [103] e la fibrosi può quindi rivestire un carattere banalmente reattivo. Meno banale, forse, l'esistenza, segnalata da alcuni AA.[5 74 13 100], di casi la cui istologia midollare ricordava singolarmente quella di una neoplasia fibroblastica per la conformazione

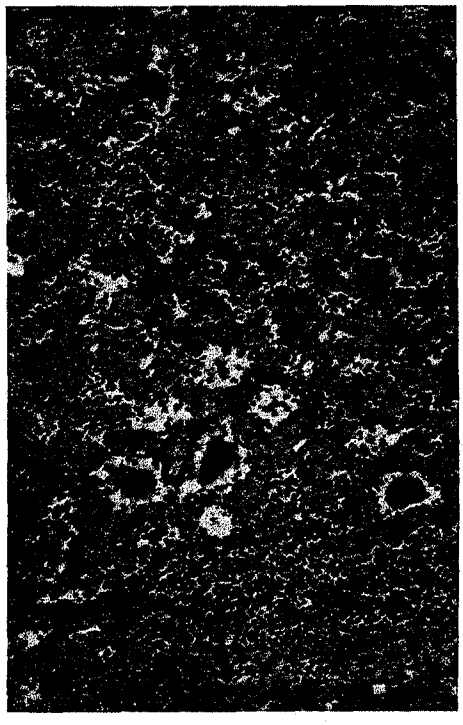

Fig. 5.

Tricoleucemia. Fegato. Sinusoidi dilatati con allineamento delle HCs in posizione litorale. In basso, infiltrato parenchimale compatto di HCs. Em.-eos., 100 ×.

HCL. Liver. Dilated sinuses with HCs arranged in a littoral position. A compact infiltration of HCs is recognizable in the lower part of the field. H & E, 100 ×.

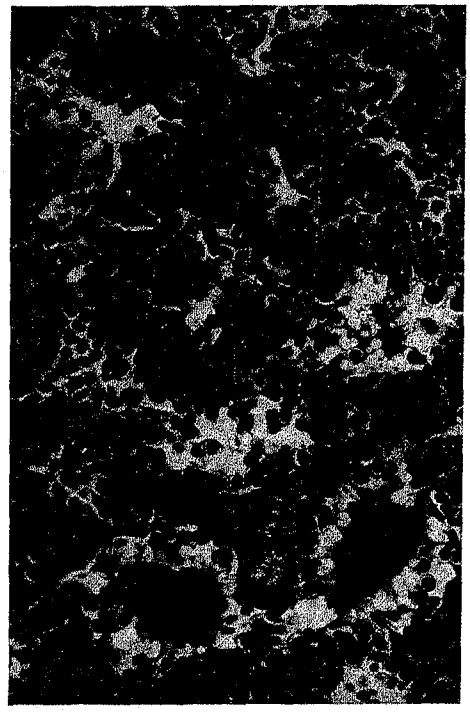

Fig. 6.

Tricoleucemia. Fegato. Dettaglio della figura precedente. Em.-eos., 250 ×.

HCL. Liver. A detail of figure 5. H & E, 250 ×.

Fig. 7.
Tricoleucemia. Linfonodo. Estrema compartimentazione e dilatazione della rete sinusale. Em.-eos., 40 ×.

HCL. Lymph node. Extreme splitting and dilatation of the sinusoidal network. H & E. 40 ×.

fusata delle cellule tumorali, allineate in fasci paralleli lungo le fibrille del reticolo (Fig. 8). Manca però, anche in questi casi, la dimostrazione ultrastrutturale ed immunoistochimica della sintesi collagenica da parte delle HCs.

B) Il tricoleucemico si presenta di solito al momento del ricovero come un soggetto splenomegalico e citopenico. La biopsia chirurgica mostra estesa infiltrazione sostitutiva del midollo da parte del clone leucemico. In tali condizioni la splenectomia determina spesso un clamoroso miglioramento, a volte di lunga durata. Il rapido peggioramento clinico, spesso seguito dall'exitus, che si osserva in una minoranza dei pazienti splenectomizzati non è tanto legato al persistere della citopenia quanto ad altri fenomeni, quali la più accentuata leucemizzazione del quadro, la caduta delle difese antibatteriche, ecc. La citopenia del tricoleucemico sembra essere, quindi, la risultante di due concause: a) l'infiltrazione sostitutiva del midollo emopoietico, b) l'esaltata emocateresi splenica.

Ma come spiegare con questi due soli meccanismi un miglioramento spesso così clamoroso, a volte persino una normalizzazione del

Fig. 8.
Tricoleucemia. Biopsia osteo-midollare. Un dettaglio dell'infiltrato leucemico con aspetti che ricordano la neoplasia fibroblastica. Em.-eos., 400 ×.

HCL. Trephine bone marrow biopsy. A detail of the leukemic infiltration with features recalling a fibroblastic tumor. H & E, 400 ×.

quadro ematico dopo splenectomia e come spiegare, soprattutto, il frequente lungo persistere di tale miglioramento, se il midollo emopoietico rimane pesantemente infiltrato e se il clone neoplastico continua quivi ad espandersi? Vi è un ampio spettro di comportamenti circa la durata della remissione ematologica, ma sono a tutti noti (e ne annovera anche la nostra casistica [9 39 40 94]) pazienti il cui quadro ematico è in equilibrio a 8-10 anni dalla splenectomia. Alcuni sembrano essere addirittura guariti [11 96 72].

Mentre singole verifiche sono state episodicamente effettuate [11 96 72 9 39], manca finora uno studio sistematico dell'istologia midollare su seconda biopsia in questi pazienti splenectomizzati e da lungo tempo in equilibrio. Nei tre casi ora citati [11 96 72] i pazienti sopravvivevano in apparente guarigione rispettivamente da 22, 12 e 21 anni con midollo perfettamente normale. Pure degno di nota, dal nostro punto di vista, il caso recentemente riportato da Bonati e coll.[10] in cui le HCs contenevano TdT e in cui tale attività enzimatica era scomparsa dal midollo 15 mesi dopo la splenectomia. Ci si può domandare, è vero, se i casi-limite ora citati fossero veramente tricoleucemie e non, p. es.,

B-linfomi splenici con interessamento midollare più o meno importante e con citomorfologia in qualche misura simil-tricoleucemica [77 80]. E' noto, ad esempio, che l'immunocitoma ad espressione prevalentemente splenica risente assai favorevolmente della splenectomia. In nessuno di questi B-linfomi, HCL-simulatori o non, è stata però mai segnalata una regressione così spettacolare e duratura della sintomatologia clinica ed ematologica dopo splenectomia come quella ormai ben nota della tricoleucemia; senza contare l'accuratezza documentativa delle segnalazioni da noi poc'anzi citate [11 96 72], che non abbiamo ragione di mettere in dubbio.

Orbene, anche senza fare ricorso a risultati-limite come quelli ora menzionati, ci sembra che la comune esperienza accumulatasi in questi anni giustifichi fin da ora l'ipotesi che, almeno in una discreta percentuale dei pazienti con marcato e duraturo miglioramento clinico ed ematologico post-splenectomia, all'ablazione del viscere splenico consegua una riduzione dell'infiltrato leucemico midollare con relativa riespansione della normale mielopoiesi. Un fenomeno come questo, ove dimostrato in un numero sufficiente di casi, aggiungerebbesi alla più completa caratterizzazione morfo-funzionale della HC nella milza rispetto al midollo, ad indicare che *quello splenico è il microambiente preferenziale per lo sviluppo di questo oncotipo. Si affaccerebbe addirittura l'ipotesi che la HC nasca e si espanda nella milza, colonizzi nel fegato e, in minor misura, nei linfonodi profondi; e colonizzi anche nel midollo ove troverebbe però un microambiente non particolarmente favorevole.*

Espressione estrema di tale relativa « inospitalità » del midollo emopoietico nei confronti della HC sarebbe da considerare il caso di Myers et al., ora citato [72], di tricoleucemia puramente splenica, in cui il midollo appariva cito- ed istologicamente indenne fin dall'esordio della malattia e tale è rimasto per tutta la durata dell'osservazione (oltre un ventennio dopo la splenectomia), configurando un'autentica guarigione del processo.

Sempre secondo la nostra ipotesi, senza l'interferenza di un continuo rifornimento da quel serbatoio primario che la milza rappresenta, l'infiltrato neoplastico midollare mostrerebbe allo stato puro, nei pazienti splenectomizzati, le proprie intrinsecamente limitate possibilità di espansione e persino di automantenimento. La competizione con la mielopoiesi normale tenderebbe a tradursi qui in un equilibrio relativamente sfavorevole al clone leucemico, la cui estensione territoriale risulterebbe ridimensionata, grazie forse anche all'intervento ora più agevole delle difese immunitarie.

La recente segnalazione di un caso facente parte della serie, poc'anzi citata, della Bouroncle [11], con remissione clinico-ematologica

completa e di così lunga durata da potersi considerare una vera guarigione, remissione *spontanea*, apparentemente correlata al superamento di gravi infezioni, non inficia, ci sembra, quanto andiamo argomentando. In questo caso, infatti, la remissione ematologica andava di pari passo con la spontanea riduzione del volume splenico, quasi un'autosplenectomia.

L'esistenza, nella polpa rossa splenica del topo normale, di una quota consistente di cellule fisse non fagocitiche contenenti, come le HCs umane, l'isoenzima tartrato-resistente della fosfatasi acida (TRAP)[63] costituirebbe un interessante argomento a favore della nostra tesi se una piccola quota delle stesse cellule non fosse stata identificata anche nel midollo dello stesso animale ciò che, almeno formalmente, non risolve il problema di quale sia il vero serbatoio primario di questo citotipo.

II. *Fatti che orientano verso un carattere ibrido della HC e una origine staminale dell'intero processo.*

Tutto quanto si è detto finora ruota attorno all'ipotesi dell'origine splenica del tricoleucocito. Ma come conciliare una simile costruzione interpretativa con alcuni altri dati clinici e citobiologici nonché, soprattutto, con l'immunofenotipo della HC? Consideriamo questi dati nel dettaglio.

A) Vi è una piccola minoranza di *casi in cui la splenomegalia non è presente all'esordio,* quando il midollo è già palesemente interessato dal processo. Sarebbe però necessario provvedere, in questi pazienti, ad agobiopsia splenica, ove la piastrinopenia e il conseguente rischio di emorragie non lo sconsiglino, per verificare se, già in questa fase, non esistano nella milza piccoli focolai subclinici di leucemogenesi.

B) Delle *prevalenti proprietà « B »* della HC si è scritto moltissimo e non ci diffonderemo su di esse oltre misura. Ricorderemo schematicamente la presenza quasi costante di SIg monoclonali: o del tipo IgG[64 17 27] (circa il 50% dei casi)[27] o di più tipi contemporaneamente, con tutte le possibili combinazioni di catene μ, δ, γ, α sulla membrana della stessa cellula sempre ovviamente coniugate, in ogni determinato paziente, ad un'unica catena leggera[17 27 97]. Ricorderemo ancora la già menzionata possibile presenza di CIg monoclonali con o senza secrezione delle stesse[17 26 50 47]: tutti fatti che dimostrano l'attitudine di questo oncotipo alla sintesi immunoglobulinica, rinforzati dalla recentissima dimostrazione del riassemblaggio dei geni corrispondenti alle catene pesanti e a quelle leggere nonché della presenza nella HC dei relativi ARN messaggeri[61] cui si è accennato all'inizio di questa rassegna. Ricorderemo infine la costante presenza in membrana di FcIgG-

recettori [55 46 101] responsabili di quella quota, parimenti costante, di SIgG policlonale, evidentemente estrinseca, così spesso menzionata in passato [86 97]; la frequente capacità di rosettare con emazie di topo [24 22], nonché la possibile espressione in membrana del complesso antigenico HLA-DR (« Ia-like ») [18 91]. Assenti invece, nella maggior parte dei casi, i C_3-recettori [27].

Accanto agli FcIgG-recettori, la HC possiede anche FcIgM-recettori [27 15], elemento, questo, di ambiguità in quanto tale proprietà, presente solo in una piccola quota di B-linfociti normali e nei linfociti della B-LLC [82], è anche caratteristica costante dei T-linfociti « helper », che però la esprimono solo in coltura.

C) Ma, fenomeno ben più rilevante, in una discreta percentuale di casi la HC, incapace di rispondere alla stimolazione con PWM, risponde invece in vitro alla PHA con una blastizzazione nel corso della quale le SIg, le eventuali CIg e gli FcIgG-recettori vanno perduti mentre compaiono la capacità di fare E-rosette [49 109] e, secondo alcuni AA.[109], anche antigeni T-linfocitari. *Proprietà, queste, tipiche della T-cellula,* che sono state inoltre segnalate in almeno nove casi presentarsi spontaneamente (senza cioè previa stimolazione con PHA) fin dall'esordio della malattia, associate o non alle SIg [4 18 28 52 73 92 29 56 19]. Almeno alcuni di questi casi avevano quindi HCs caratterizzate da un immunofenotipo interamente T. In questa serie potevansi osservare oscillazioni spontanee nel tempo tra un fenotipo B e uno T nello stesso paziente e/o distribuzione a mosaico dei due fenotipi nei vari organi dello stesso individuo. Infine, un dato recentissimo. Nella stessa sperimentazione in cui, un anno fa, si è dimostrato, nella tricoleucemia, il riassemblaggio dei geni delle catene H e L con presenza dei corrispondenti ARN messaggeri [61] si è anche evidenziata in tutti i casi studiati la presenza di un antigene di membrana, il Tac, finora segnalato solo in T-cellule normali attivate e in linfomi della T-cellula.

Di quel particolare tipo di coinvolgimento del sistema T nella malattia tricoleucemica che è la cosiddetta « fase T » sarà detto più oltre, al punto E) della presente argomentazione.

D) Moltissimo è stato scritto anche su quelle proprietà morfofunzionali della HC che ne potrebbero indicare *qualche connessione col sistema macrofagico.* Nessuna di tali proprietà, presa singolarmente, è probativa in assoluto, nemmeno quella fagocitica. E' stato infatti dimostrato che le cellule della leucosi linfatica cronica a B-linfociti (B-LLC) e della leucosi a B-prolinfociti posseggono limitate capacità di fagocitare in vitro particelle di latex [25], mentre un'attitudine fagocitica è probabilmente latente anche nella plasmacellula mielomatosa, come mostrano alcune sporadiche osservazioni [20 1 114]. Non sappiamo fino a che punto tale potenziale fagocitico latente nella linea

B sia reale e non, p. es., costituito da fenomeni di temporanea interiorizzazione non seguita da digestione: non sia cioè in realtà una tendenza all'emperipolesi. Nel caso della Zucker-Franklin ora citato [114], tuttavia, la documentazione ultrastrutturale dell'eritrofagocitosi da parte delle plasmacellule mielomatose era ineccepibile.

Nessuna delle prerogative « macrofagiche » della HC, dicevamo, è probativa se presa singolarmente. Ma è innegabile che, associate, proprietà quali l'attitudine a fagocitare particelle di latex (anche qui ineccepibile, con formazione di veri fagosomi [16]), la tendenza ad aderire al vetro e alla plastica [59 8 81], la ritenzione da parte di colonne di fibra di nylon [8 101], la densità di FcIgG-recettori maggiore di quella riscontrabile in media sulla membrana delle B-cellule [55 59], la caratteristica increspatura della superficie citoplasmatica quale si apprezza alla SEM [85] e, infine, la già citata espansione nella milza a partire dalla polpa rossa a somiglianza degli oncotipi fagocitici (leucosi monocitica, istiocitosi maligna) conferiscano alla HC una fisionomia complessiva che non può non richiamare alla mente la linea monocito-macrofagica. O, forse meglio, quello che alcuni AA. definiscono oggi come macrofago tessutale « residente », non necessariamente di origine monocitica [36 35 6], se si tiene conto del fatto che la debole positività per le esterasi non specifiche è di solito, nel tricoleucocito, fluoruro-resistente [53 93] e che la saltuaria presenza in esso di una prossidasi appare limitata alla cisterna perinucleare e ai radi profili ergastoplasmatici mentre risulta assente dalla zona golgiana e dai granuli lisosomiali [87 88]. Fisionomia, dunque, genericamente macrofagica nonostante la mancata produzione di lisozima [93], di CSF [27], ecc.

E) Che dire infine della *quasi costante marcata monocitopenia*, più pronunciata di quanto ipersplenismo ed infiltrazione midollare sommati possano giustificare? Rappresenta essa la conseguenza diretta del dirottamento su una linea neoplastica (HC) del normale potenziale monocitopoietico del midollo? Se sì, ci troviamo di fronte ad un oncotipo che è linfoide (B+T) e mieloide (monocito-macrofagico) ad un tempo, con l'aggiunta delle già menzionate proprietà retotelangioformative. Se così non è, in quanto le proprietà fagocitiche del tricoleucocito sarebbero, come accennato, riferibili piuttosto ad un (per ora controverso) macrofago tessutale « residente » e non al monocito, la caratterizzazione ontogenetica della HC non è per questo meno complicata. Il tricoleucocito concentrerebbe infatti su di sé, in tal caso, proprietà linfoidi (B+T) e mesenchimali in senso lato (cellule litorali dei seni + fagociti tessutali); la monocitopenia farebbe invece parte di una fenomenologia di contorno che, nel tricoleucemico, spesso interessa le linee mielopoietiche e quanto rimane della linfopoiesi non coinvolta nel processo neoplastico. Alludiamo qui alle possibili ano-

malie citochimiche e funzionali dei granulociti neutrofili [31 112], ai difetti qualitativi a volte riscontrabili nelle piastrine [65 48 116], alla possibile insorgenza di anemia diseritropoietica associata o non a dette anomalie piastriniche [7 66], infine, alla « fase T » di cui sarà detto tra poco. Le incostanti ma caratteristiche alterazioni degli stipiti mieloidi e la monocitopenia quasi costante potrebbero sì spiegarsi con le modificazioni che la fibrosi non può non indurre nel microambiente midollare [32] o con l'invocata produzione da parte delle HCs di fattori citolesivi nei confronti dei precursori mielopoietici [27] o con la presenza nel siero del tricoleucemico di fattori inibenti la chemotassi leucocitaria, fattori la cui esistenza è stata peraltro effettivamente dimostrata [60 100]. Ma potrebbero altrettanto bene, dette alterazioni, concorrere con le fenomenologie riportate nei precedenti paragrafi (II: B, C, D) e riguardanti direttamente la HC a delineare, nel tricoleucemico, la possibilità di un perturbamento funzionale di tutta l'emolinfopoiesi tale da giustificare il sospetto di una complessa patologia primitiva del compartimento staminale [11 7 108]. L'estrema versatilità funzionale della HC all'interno del sistema linfatico, nonché la presenza in essa di atteggiamenti non linfoidi, ci inducono a privilegiare, come ipotesi di lavoro, proprio quest'ultima: la possibilità cioè che detta patologia staminale esista realmente, appaia fenotipicamente espressa nel clone neoplastico propriamente detto spiegandone le peculiari caratteristiche e si estenda anche a monte e a lato dello stesso. Di essa farebbe parte anche quel singolare fenomeno cui si è accennato più d'una volta nelle pagine precedenti: la cosiddetta « fase T » della tricoleucemia. E' noto che durante le remissioni clinico-ematologiche, spontanee o conseguenti a splenectomia, alla scomparsa delle HCs dal sangue periferico corrisponde spesso un incremento numerico, sempre in circolo, dei T-linfociti. Orbene, questi ultimi appaiono lievemente anomali sul piano citomorfologico e citochimico e possono presentare significative aberrazioni immunologiche [30]. Ci troviamo dunque anche qui di fronte ad un fenomeno analogo a quelli segnalati nelle linee mieloidi: l'esistenza di alterazioni qualitative in una linea emolinfopoietica non direttamente coinvolta nel processo neoplastico.

Se si accetta, come ipotesi di lavoro, l'aberrazione staminale quale base interpretativa della malattia tricoleucemica, ad una patologia non necessariamente circoscritta al sistema B ma forse collocabile a monte dello stesso potrebbero essere riportati, p. es., i tre casi, segnalati da Catovsky et al.[23], di associazione o successione nello stesso individuo di tricoleucemia e plasmocitoma. Infatti, nei due di essi in cui erano state esplorate sia la Ig secreta dal plasmocitoma che la SIg delle HCs non vi era tra l'una e l'altra identità di catena leggera. Le due patologie non erano quindi riconducibili ad un unico precursore

B ma o derivavano da un B-progenitore situato più a monte (pre-B?) o coesistevano per altri motivi e la loro comune appartenenza al sistema B rappresentava una coincidenza casuale.

Vi sono in letteratura altri due casi di « seconda malattia linfoproliferativa » in corso di tricoleucemia. In uno di essi [102] si trattava di un quadro sarcomatoso ad alta malignità istologica commisto alla tricoleucemia negli organi autopsiati: probabile deviazione di singoli subcloni di HCs verso una maggiore malignità: una sorta di sindrome di Richter tricoleucemica. Nell'altro coesistevano in sedi anatomiche diverse una tricoleucemia ed un linfoma che un unico fotogramma sembrerebbe indicare come centroblastico. Non vi è in questo lavoro alcuna notizia sul fenotipo immunologico di detto linfoma [3].

E' possibile costruire un'ipotesi patogenetica in cui trovino posto, tra loro razionalmente correlati, tutti i fatti di ordine clinico e citobiologico sin qui riferiti?

Se l'ipotesi ora formulata di un'estesa patologia staminale appare stimolante, è giusto non nascondersi però a quali inquietanti conseguenze concettuali conduca il tentativo di svilupparla in tutte le sue implicazioni e, soprattutto, di correlarla con l'altra ipotesi poc'anzi prospettata, quella dell'origine splenica del processo. E' quanto tenteremo ora di approfondire.

Una patologia staminale quale quella ora postulata rimarrebbe trascritta nelle linee cellulari discendenti secondo una gamma assai estesa di espressioni fenotipiche. La quota di stem cells interessata da detta patologia si differenzierebbe infatti lungo linee mielo- e linfopoietiche ad espressione fenotipica lievemente ed incostantemente anomala, *ma non neoplastiche*, e lungo una singola linea cellulare sui generis, *francamente neoplastica*. Meccanismi di questo tipo non sono inediti in oncologia ematologica: si pensi solo alla leucosi mieloide cronica e alla ripartizione del cromosoma Phl nel sistema emopoietico degli individui che ne sono affetti [106].

La linea propriamente neoplastica, a sua volta, concentrerebbe in sé, accanto ad un fenotipo B presente con pochissime eccezioni, largamente predominante e capace di discreta maturazione, un vero caleidoscopio di proprietà morfo-funzionali non-B: alcune costanti, altre soggette a fluttuazioni. Ad una simile caratterizzazione della linea neoplastica può essere mossa un'obiezione sostanziale: in ogni determinato paziente tricoleucemico le HCs sono rigorosamente monoclonali rispetto alla catena leggera che esse sintetizzano. Il clone in questione dovrebbe quindi essere divenuto neoplastico in una fase dell'ontogenesi in cui già viene sintetizzata la catena leggera: in una fase perciò

nettamente B in cui di norma non vi è più alcuna possibilità di esprimere proprietà non-B.

Di che natura sia la monoclonalità dei B-linfomi, se indice della loro origine unicellulare, come generalmente accettato, oppure frutto di selezione a partire da un'originaria policlonalità è questione che non possiamo affrontare in questa sede. L'obiezione in oggetto può essere per ora aggirata, a nostro avviso, solo immaginando che la trasformazione neoplastica (con conseguente acquisizione di monoclonalità K o λ) avvenga in una linea cellulare già abnorme in quanto ibrida, nel contesto più sopra indicato di un « committment » staminale profondamente alterato.

Chiaro quindi che, se quest'ipotesi coglie nel segno, *il tentativo di individuare della HC — cellula per definizione neoplastica — la « controparte normale » non possa che essere votato all'insuccesso in quanto un citotipo normale che corrisponda ad un oncotipo siffatto è a priori inammissibile.*

Si dovrebbe invece ipotizzare un'alterazione del compartimento staminale (o, forse meglio, di un suo segmento) traducentesi in un profondo rimescolamento del « committment » differenziativo. Da un lato, la separazione in CFU lievemente aberranti ma non neoplastiche del potenziale mielopoietico (o di una sua consistente porzione, quella non monocitica) e di una parte di quello linfopoietico (es.: linfociti della «fase T»). Dall'altro, il raggruppamento in un'unica CFU, questa sì neoplastica, di un ampio tratto del potenziale linfopoietico (diretto in senso B e T), forse di una frazione di quello mielopoietico (la monocitica) e di parte di quel potenziale differenziativo non emolinfopoietico (angiopoiesi sinusale, produzione degli ipotetici macrofagi « residenti » in alternativa a quelli di origine monocitica) che si concentra normalmente nella cellula avventiziale. Dopo la nascita spetterebbe infatti ai pericíti [71 89 33 34 90], o forse a cellule avventiziali ancor meno differenziate, di ricoprire il ruolo di progenitori mesenchimali di riserva, pluripotenti, dei connettivi *non emopoietici.* Ad una ipotizzabile frazione del compartimento staminale rimasta indenne continuerebbe invece a far capo una parte del potenziale linfopoietico B: non va infatti dimenticato che il tricoleucemico possiede nei suoi tessuti un ricco patrimonio di plasmacellule policlonali apparentemente normali e, nel siero, livelli immunoglobulinici, anch'essi policlonali, normali o addirittura aumentati.

La comparsa di una CFU in evoluzione neoplastica con uno spettro di potenzialità differenziative come quello ora prospettato si tradurrebbe in una lenta espansione clonale accompagnata da continui tentativi più o meno abortivi (e tra loro in vario modo associati) di differenziamento lungo le numerose linee verso cui si è determinato il

committment: di qui il carattere multiforme, « ibrido » appunto, della HC, *vera chimera cellulare.*

Ora, è proprio una CFU come quella qui ipotizzata a non potersi configurare che *come entità di per sé patologica,* frutto di un'aberrazione dei meccanismi molecolari che stanno alla base del committment, e pertanto priva di controparte normale. Perché questo? Per almeno due ragioni: 1) *perché essa concentrerebbe in sé, in piena vita extrauterina, potenzialità differenziative che in questa fase si ritengono essere normalmente disgiunte, le linfoidi e le « avventiziali », escludendo (buona parte di) quelle mieloidi che, in un progenitore con caratteristiche così primordiali, dovrebbero invece essere presenti.*

Nella specie umana come nei roditori, infatti, le potenzialità linfopoietiche durante la vita extrauterina sono associate a quelle mielopoietiche [78 79 109 110 69 2] in un'unica cellula staminale presente in circolo e nel midollo e disgiunte invece da quelle relative a fibroblasti, a condro- ed osteoblasti [45 2 54 21] ecc., facenti capo, come si è detto, alla cellula avventiziale. E tutto questo a differenza da quanto accade normalmente nel sacco vitellino dell'embrione [42 67 68 70 69 58], ove agisce un progenitore comune all'emopoiesi (in questa fase solo eritroide, per di più megaloblastica) ed ai connettivi: vero « emoistioblasto » in senso ferratiano [43] con l'unico limite che in detta fase embrionale non vi è normalmente ancora linfopoiesi. 2) *Perché, anche ammettendo abbia luogo, nel tricoleucemico, l'attivazione in piena vita extrauterina di una cellula staminale con proprietà embrionali, la HC non è essa stessa una cellula staminale, ma un suo prodotto relativamente maturo di caotica differenziazione pluridirezionale.*

Abbiamo dunque nell'embrione umano normale un progenitore comune per l'emopoiesi e per la produzione di cellule angioconnettivali, mentre queste due potenzialità risultano disgiunte all'estremo opposto del processo ontogenetico, nella vita extrauterina. In quale fase intermedia si attua nell'uomo tale dicotomia? Vi sono forse nella vita fetale un momento e una sede anatomica in cui, per un piccolo tratto del compartimento staminale, la dicotomia in questione non è ancora avvenuta? E potrebbe tale ipotetico segmento ancora indiviso persistere, in alcuni organismi, anche dopo la nascita? Ci poniamo queste domande perché, come appare da quanto sinora esposto, da un clone staminale quale quello che è necessario postulare come bersaglio di una patologia del committment così complessa, ci si attenderebbe appunto uno spettro di possibilità differenziative approssimativamente di tipo embrionale.

Uno spiraglio in questa problematica così intricata sembra aprirsi grazie ad un ciclo di ricerche, da poco iniziato e tuttora in atto, condotto su colture di midollo a lungo termine in pazienti con chime-

rismo da mielotrapianto [57] e in individui affetti da malattie mieloproliferative croniche [43 95]. Nei primi, l'analisi citogenetica dimostra che non solo le cellule dell'emolinfopoiesi ma anche una parte di quelle stromali posseggono il cariotipo del donatore: dunque nel mieloaspirato dell'uomo adulto normale vi sono anche progenitori stromali trapiantabili e perciò capaci di circolare, e non solo progenitori linfomieloidi. Nei portatori di malattie mieloproliferative croniche, l'analisi mediante un marcatore enzimatico (G6PD) dimostra il carattere staminale clonale di questo gruppo di emopatie da tempo ben conosciuto limitatamente ad una di esse, la leucosi mieloide cronica, in base alla ben nota alterazione del cariotipo. Tale analisi conferma, circa la LMC, ciò che già s'intuiva considerando la distribuzione nel sistema emopoietico di detta aberrazione cariotipica: essere il processo articolato in almeno due tappe sequenziali: la selezione di un clone staminale aberrante ma non ancora neoplastico abbracciante l'intera mielopoiesi [106] e la caratterizzazione al suo interno di una linea francamente neoplastica, quella granulocitopoietica. Ma dimostra anche che la fase clonale non neoplastica preliminare abbraccia anche parte della linfopoiesi B e T, comprendendo un prestadio in cui la selezione clonale è già avvenuta (monoclonalità della G6PD) mentre non è ancora necessariamente presente l'alterazione del cariotipo (Phl); ed abbraccia altresì quella stessa componente stromale che, nelle chimere da mielotrapianto, porta il cariotipo del donatore.

Viene così dimostrato, da questo gruppo di ricerche, che, nel midollo umano: 1) a monte della CFU panmieloide vi è una CFU linfomieloide (e questo era, per altra via, risaputo) cui si giunge, risalendo dal progenitore panmieloide, forse attraverso più tappe, venendo probabilmente coinvolte prima la B- e poi la T-linfopoiesi; 2) *a monte della CFU linfo-mieloide vi è un progenitore ulteriore che abbraccia anche una parte delle cellule stromali.* Si dimostra quindi che, persino nell'uomo adulto la disgiunzione post-embrionale tra emolinfopoiesi e produzione di cellule stromali non è completa. Essa separa dall'emolinfopoiesi la produzione di fibroblasti nonché di condro- ed osteoblasti: una cellula avventiziale, ubiquitaria e perciò anche midollare, implicata in questo ed in altri tipi di citodifferenziazione connettivale *e non nell'emolinfopoiesi* esiste dunque realmente. La CFU emolinfopoietica, per contro, possiede nel midollo un ulteriore progenitore capace di generare anche *certi* citotipi stromali midollari separandoli dagli altri connettivi. Detti citotipi stromali sono tre [57 43 95]: 1) una certa quota di macrofagi, 2) le cellule grassose, 3) gli endoteli vascolari (forse comprensivi anche delle cellule litorali dei seni). Circa i macrofagi, la spiegazione più ovvia della loro connessione con il complesso staminale linfo-mieloide è che la loro sia una vera filia-

zione dello stesso tramite la componente monocitica. Occorre però ricordare che, nella vita intrauterina, il macrofago compare nel midollo prima della monocitopoiesi e, a differenza da questa e dal comune macrofago essudatizio dell'adulto, contiene un'esterasi non specifica che è fluoruro-resistente [58]. Secondo Fischer e Schmalzl [44] tale fluoruro-resistenza caratterizza anche i macrofagi midollari dell'adulto in contrapposizione alla fluoruro-sensibilità dell'esterasi nei macrofagi di chiara e recente origine monocitica (macrofagi della finestra cutanea ecc.). Non si può pertanto escludere che i macrofagi midollari in questione siano legati alla CFU linfo-mieloide (CFU-LM) da un rapporto di parentela che non si identifica necessariamente con la filiazione diretta.

Le cellule grassose sono, nel midollo, adipociti molto particolari: la rapidità estrema con cui aumentano e diminuiscono di numero in rapporto rispettivamente con la riduzione e l'espansione della mielopoiesi, assieme ad alcune peculiarità ultrastrutturali che le distinguono dalle loro omologhe extramidollari, ha indotto alcuni studiosi ad ipotizzarne [99] e persino affermarne [115] la natura macrofagica prospettando il carattere metabolico e reversibile della loro tesaurizzazione lipidica, quasi un fenomeno modulatorio. La questione della loro istogenesi potrebbe pertanto iscriversi nella problematica, poc'anzi enunciata e tuttora aperta, dell'istogenesi dei macrofagi midollari. Ma secondo altri [105] tale processo modulatorio investirebbe la cellula reticolare fibrillopoietica dello stroma midollare situata in posizione avventiziale parasinusale, anziché il macrofago; e questo collocherebbe l'adipocito midollare in una posizione ontogenetica, rispetto alla CFU-LM, decisamente non sequenziale ma collaterale.

Questo è certamente ancor più vero per le cellule simil-endoteliali, produttrici di collagene IV e di fattore VIII, il cui accertato rapporto clonale con la CFU-LM non può essere spiegato se non postulando un progenitore comune.

Ci sembrano giustificate, a questo punto, alcune considerazioni. 1) Nell'ontogenesi come nella filogenesi è riconoscibile una tendenza alla progressiva specializzazione: verso cioè una moltiplicazione delle funzioni ed un parallelo restringimento della gamma di competenze propria di ogni singolo citotipo. 2) E' così che, passando dalla fase embrionale (in cui è lo stesso mesenchima primitivo a garantire sia l'emopoiesi che la formazione dei connettivi) alla vita extrauterina, va tramontando l'unitaria totipotenza del mesenchima ed emergendo una bilinearità citodifferenziativa. Da un lato i progenitori midollari che garantiscono sia l'emolinfopoiesi (CFU-LM) che la produzione di alcune linee stromali limitate al midollo; dall'altro le cellule avventiziali ubiquitarie che garantiscono il rinnovamento dei connettivi non emo-

poietici. 3) Il progenitore midollare evidenziato dalle ricerche su colture a lungo termine [57 43 95] possiede tutti i requisiti per fungere da bersaglio ad una patologia del committment quale quella che abbiamo prospettata per la malattia tricoleucemica. Ma un simile progenitore è presente, nell'uomo adulto normale, solo nel midollo; certamente non nella milza. Esso è però sicuramente presente nel fegato e nella milza fetali: questi ultimi, rappresentando una tappa dell'ontogenesi emopoietica intermedia tra il mesenchima embrionale totipotente e il midollo adulto con le potenzialità poc'anzi indicate, debbono forzatamente contenere progenitori staminali con un grado di pluripotenzialità *almeno pari* a quello dei loro omologhi midollari adulti.

Il persistere in una sorta di quiescenza letargica, nella milza di sporadici individui, di poche cellule staminali risalenti al periodo fetale capaci di avviare una patologia del committment quale quella da noi prospettata entra così nel novero delle cose possibili. Tale patologia si articolerebbe in due momenti tra loro sequenziali e parzialmente embricati l'un con l'altro: la formazione di un clone staminale abnorme ma non neoplastico e la selezione, al suo interno, di un subclone francamente neoplastico; e questo a somiglianza con quanto ormai accertato verificarsi nei processi mieloproliferativi cronici. Ma, mentre in questi ultimi il tutto appare nascere e svilupparsi nel midollo raggiungendo la milza e gli altri organi solo secondariamente, nella tricoleucemia gli eventi preliminari avrebbero luogo proprio nel viscere splenico. Di lì, una lenta e continua colonizzazione del midollo realizzerebbe quivi una sorta di chimerismo staminale con sviluppo di una citogenesi linfo-mieloide parzialmente abnorme perpetuantesi grazie ad un continuo rifornimento a partire dal serbatoio splenico. Anche la selezione del subclone neoplastico avverrebbe nella milza che si rivelerebbe subito, nei suoi confronti, come il microambiente preferenziale. La successiva colonizzazione del midollo da parte di detto subclone realizzerebbe quivi quell'infiltrato neoplastico dall'autonomia biologica relativamente modesta di cui si è discusso all'inizio della presente rassegna.

Una formulazione, come si vede, non facile da sostenere. Difficile soprattutto da armonizzarsi con l'impianto teorico da tempo prevalente che vede il midollo osseo come luogo d'origine necessario per qualunque tipo di progenitore emolinfopoietico staminale, ma che non conferisce forse la dovuta importanza a come l'emolinfopoiesi si svolge nelle varie fasi della vita intrauterina. Ci si potrebbe, per esempio, obiettare che, proprio in virtù della recente dimostrazione dell'esistenza di un progenitore staminale emolinfo-angiopoietico nel midollo dell'adulto normale, non è giustificato voler cercare

ad ogni costo nella milza il punto di partenza dell'aberrazione da cui la tricoleucemia trae origine.

All'inizio di questa rassegna abbiamo argomentato a lungo sui fatti che sembrano indicare una minor vitalità del clone tricoleucemico nel midollo rispetto alla milza. Vi è persino, come abbiamo visto, nella letteratura recente un caso-limite di tricoleucemia localizzata all'esordio nella sola milza, con midollo cito- ed istologicamente indenne che, splenectomizzato, è clinicamente guarito da circa vent'anni e con midollo tuttora indenne [72]. Tali fatti ci hanno indotti a formulare ipotesi ove necessario complicate, ma che consentano comunque di identificare nello splene il luogo d'origine della malattia senza entrare in conflitto con quegli altri fatti che sembrano deporre per una genesi staminale dell'intero processo.

Non possiamo escludere, tuttavia, che la tricoleucemia abbia uno spettro di comportamenti ancora più esteso di quanto delineato nelle righe che precedono. Che una popolazione staminale emolinfo-angiopoietica rappresenti *in ogni caso* la base d'impianto del processo, costituisce della nostra ipotesi l'assunto fondamentale. Che tale processo nasca *di preferenza* in un'ipotetica « provincia » splenica residua di detta sottopopolazione staminale, ci sembra cosa probabile. Che esso *possa* nascere nella accertata provincia midollare della stessa popolazione in una minoranza di casi, p. es. in quelli, rari, in cui la milza a vari mesi dall'esordio ancora non è palpabile, è eventualità che non ci sentiamo a priori di escludere.

La tricoleucemia come processo espansivo autolimitantesi.

Impossibile, allo stato attuale delle nostre conoscenze, fornire una spiegazione soddisfacente della marcata tendenza di questa emopatia alla regressione, parziale o completa, spontanea o indotta dalla rimozione del presunto focolaio di partenza, spesso di lunga o lunghissima durata, fino a casi di apparente guarigione. Un comportamento di questo tipo rischierebbe di mettere in crisi il concetto stesso di neoplasia, quale si è andato definendo in decenni di esperienza clinica e biologica, se qualcosa di simile non fosse segnalato da tempo anche in altre leucemie e linfomi non-hodgkiniani [104 107 113 62]. Ma in questi ultimi il fenomeno è assai più raro e meno caratteristico che nella tricoleucemia, circa la quale si è quasi tentati invece di istituire un paragone con altre condizioni linfoproliferative autolimitantisi in cui la linea cellulare proliferante non è realmente neoplastica e la sua trasformazione è virus-indotta. Il virus di Epstein-Barr, per esempio, rende il clone B infettato capace di automantenersi indefinitamente in vitro; ma tale clone B virus-trasformato, nella variante legata a quella

condizione nota come mononucleosi infettiva, non ha alcuna probabilità di affermarsi in un organismo vivente immunologicamente sano, in quanto viene quivi soppresso dai meccanismi della sorveglianza immunologica. Clone, quindi, quello della mononucleosi infettiva, assai vulnerabile di fronte ad un organismo ospite iperimmune. E abbastanza vulnerabile anche il clone tricoleucemico, il cui ridimensionamento o la cui soppressione, tra l'altro, ancor più di quanto saltuariamente descritto in riferimento ad altri oncotipi linfoidi [104 107 113], sembra avere spesso una relazione temporale con eventi fortemente immunogeni quali infezioni batteriche e virali felicemente superate. Dedurre da questo che il processo tricoleucemico (di cui peraltro nessuno vorrà mettere in dubbio il carattere neoplastico) possa essere virus-indotto o persino virus-sostenuto come la mononucleosi infettiva e come forse anche altri processi immunoproliferativi atipici ci sembra veramente prematuro, fosse pure come ipotesi di lavoro. Anche se, tra i linfomi propriamente detti, l'unico, tra quelli ad alta malignità di cui è stata segnalata con una certa frequenza la regressione spontanea è proprio il linfoma di Burkitt [113].

RIASSUNTO

La maggioranza degli studiosi ritiene che il tricoleucocito altro non sia se non una B-cellula, sulla base del suo ben noto immunofenotipo. Nonostante quello B sia l'assetto immunologico largamente prevalente, esso coesiste spesso, nella HC, con altre proprietà che sono invece caratteristiche delle T-cellule, dei macrofagi e persino di certe linee cellulari proprie dei connettivi.

A questo si aggiungono il riscontro di saltuarie ma caratteristiche anomalie qualitative dell'emolinfopoiesi residua non neoplastica, nonché possibili comportamenti clinico-ematologici del tutto inusitati per un'emopatia maligna.

Questa complessa fenomenologia suggerisce di non chiudere affrettatamente il problema patogenetico della tricoleucemia, che rimane una delle entità più singolari tra quelle con cui l'ematologo è chiamato periodicamente a cimentarsi.

Vengono discusse, in questa rassegna, le seguenti ipotesi: a) che la malattia sia legata ad una profonda perturbazione del commitment staminale; b) che tale perturbazione induca, oltre ad altri fenomeni, l'emergenza di una linea neoplastica a carattere ibrido; c) che la popolazione staminale bersaglio dell'evento oncogeno conservi la capacità di differenziare anche verso certe linee cellulari stromali e, per qualche aberrazione disontogenetica, possa avere sede originaria nella milza anziché nel midollo osseo.

Viene infine sottolineato il carattere parzialmente autolimitantesi del processo.

Ringraziamenti. Gli AA. ringraziano la Sig.ra Renata Pelati, tecnica di laboratorio, per la preziosa collaborazione nell'allestimento dei preparati istologici.

BIBLIOGRAFIA

1. Abramson N., von Kapff C., Ginsburg A. D.: *The phagocytic plasma cells.* New Engl. J. Med., 283, 248, 1970.
2. Abramson S., Miller R. C., Phillips R. A.: *The identification in adult bone marrow of pluripotent and restricted stem cells of the myeloid and lymphoid systems.* J. Exp. Med., 145, 1567, 1977.
3. Adler S. S., Shetty J., Golomb H. M.: *Coexistence of leukemic reticuloendotheliosis and histiocytic lymphoma.* Cancer, 43, 1872, 1979.
4. Advani S. H., Talwalker C. V., Nadkarni J. S., Nadkarni J., Sirsat S. M., Srinivasan U.: *Hairy cell leukaemia. A case report and review of the literature.* Indian J. Cancer, 13, 283, 1976.
5. Anderson R. E., Walford R. L.: *Fibroblastic type of leukemic reticuloendotheliosis.* Cancer, 16,993, 1963.
6. de Bakker J. N., de Wit A. W., Daems W. T.: *The relation between monocytes and resident (tissue) macrophages.* In: Schmalzl F., Huhn D., Schaefer N. E. (Eds.): *Disorders of the Monocyte Macrophage System. Pathophysiological and Clinical Aspects,* p. 79. Springer-Verlag Berlin, Heidelberg, New York, 1981.
7. Berkowitz L. R., Ross D. W., Orringer E. P.: *Hairy cell leukemia with acquired dyserythropoiesis.* Arch. Intern. Med., 140, 554, 1980.
8. Boldt D. H., Speckart S. F., Mac Dermott R. P., Nash G. S., Valeski J. E.: *Leukemic reticuloendotheliosis. "Hairy cell leukemia", functional and structural features of the abnormal cell in a patient with profound leukocytosis.* Blood, 49, 745, 1977.
9. Bonacorsi G., Federico M., Piccinini L., Barbieri F., Artusi T., Silingardi V.: *Hairy cell leukemia (HCL): sopravvivenza a lungo termine.* Comunicaz. XXIX Congr. Naz. Soc. It. Ematol., p. 280. Bologna 7-11 giugno 1983.
10. Bonati A., Ferrari C., Starchich B., Tedeschi F.: *Terminal deoxynucleotidyl transferase (TdT) levels in hairy cell leukemia.* Haematologica, 68, 114, 1983.
11. Bouroncle B. A.: *Leukemic reticuloendotheliosis (hairy cell leukemia).* Blood, 53, 412, 1979.
12. Braylan R. C., Jaffe E. S., Triche T. J., Nanba K., Fowlkes B. J., Metzger H., Frank M. M., Dolan M. S., Yee C. L., Green I., Berard C. W.: *Structural and functional properties of the "hairy" cells of leukemic reticuloendotheliosis.* Cancer, 41, 210, 1978.
13. Burke J. S.: *The value of the bone-marrow biopsy in the diagnosis of hairy cell leukemia.* Am. J. Clin. Pathol., 70, 876, 1978.
14. Burke J. S., Mackay B., Rappaport H.: *Hairy cell leukemia (leukemic reticuloendotheliosis). II. Ultrastructure of the spleen.* Cancer, 37, 2267, 1976.
15. Burns G. F., Barker C. R., Cawley J. C., Hayhoe F. G. J.: *The rate of membrane turnover by the hairy cells of leukemic reticuloendotheliosis: a kinetic study of a receptor for IgM.* J. Immunol., 119, 1279, 1977.
16. Burns G. F., Cawley J. C.: *A re-examination of the alleged monocytic features of hairy cell leukaemia.* Scand. J. Haematol., 22, 386, 1979.
17. Burns G. F., Cawley J. C., Worman C. P., Karpas A., Barker C. R., Goldstone A. H., Hayhoe F. G. J.: *Multiple heavy chain isotypes on the surface of the cells of hairy-cell leukemia.* Blood, 52, 1132, 1978.
18. Burns G. F., Nash A. A., Worman C. P., Barker C. R., Hayhoe F. G. J., Cawley J. C.: *A human leukaemic cell expressing hybrid membrane phenotypes.* Nature, 268, 243, 1977.
19. Burns G. F., Worman C. P., Cawley J. C.: *Fluctuations in the T and B*

characteristics of two cases of T-cell hairy-cell leukaemia. Clin. Exp. Immunol., 39, 76, 1980.

20. Butterworth C. E. Jr., Frommeyer W. B. Jr., Riser W. H. Jr.: *Erythrophagocytosis in a case of plasma cell leukemia.* Blood, 8, 519, 1953.
21. Castro-Malaspina H., Gay R. E., Jhanwar S. C., Hamilton J. A., Chiarieri D. R., Meyers P. A., Gay S., Moore M. A. S.: *Characteristics of bone marrow fibroblast colony-forming cells (CFU-F) and their progeny in patients with myeloproliferative disorders.* Blood, 59, 1046, 1982.
22. Catovsky D., Cherchi M., Okos R., Hedge U., Galton D. A. G.: *Mouse red-cell rosettes in B-lymphoproliferative disorders.* Br. J. Haematol., 33, 173, 1976.
23. Catovsky D., Costello C., Loukopoulos D., Fessas P. R., Foxley J. M., Traub N. A., Mills M. J., O'Brien M.: *Hairy cell leukemia and myelomatosis: chance association or clinical manifestations of the same B-cell disease spectrum.* Blood, 57, 758, 1981.
24. Catovsky D., Papamichail M., Okos A., Miliani E., Holborow E. J.: *Formation of mouse red cell rosettes by "hairy" cells.* Biomedicine, 23, 81, 1975.
25. Catovsky D., Sperandio P., O'Brien M., Cherchi M., Galton D. A. G.: *Phagocytic potential of leukaemic B-lymphocytes.* Scand. J. Haematol., 19, 211, 1977.
26. Cawley J. C., Burns G. F., Bevan A., Worman C. P., Smith J. L., Gray L., Barker C. R., Hayhoe F. G. J.: *Typical hairy-cell leukaemia with IgG-k paraproteinaemia.* Br. J. Haematol., 43, 215, 1979.
27. Cawley J. C., Burns G. F., Hayhoe F. G. J.: *Hairy-Cell Leukaemia.* Springer-Verlag Berlin, Heidelberg, New York, 1980 .
28. Cawley J. C., Burns G. F., Nash T. A., Higgy K. E., Child J. A., Roberts B. E.: *Hairy-cell leukaemia with T-cell features.* Blood, 51, 61, 1978.
29. Cawley J. C., Burns G. F., Worman C. P., Bevan A., Hunt K. M., Roberts B. E., Hayhoe F. G. J.: *T-cell features in hairy cell leukaemia.* Br. J. Haematol., 43, 679, 1979.
30. Cawley J. C., Burns G. F., Worman C. P., Roberts B. E., Hayhoe F. G. J.. *Clinical and haematological fluctuations in hairy-cell leukaemia: a sequential surface-markers analysis.* Blood, 55, 784, 1980.
31. Child J. A., Cawley J. C., Martin S., Ghoneim A. T. M.: *Microbicidal function of the neutrophils in hairy-cell leukaemia. Acta Haematol. (Basel),* 62, 191, 1979.
32. Child J. A., Martin S., Cawley J. C., Ghoneim A. T. M.: *Defective microbicidal function of neutrophils in haematological malignancies and lymphomas: correction by levamisole in vitro.* Biomedicine, 29, 159, 1978.
33. Cliff W. J.: *Observations on healing tissue. A combined light and electron microscopic investigation.* Phil. Trans. Roy. Soc. B, 246, 305, 1963.
34. Crocker D. J., Murad T. M., Geer J. C.: *Role of the pericyte in wound healing: an ultrastructural study.* Exp. Mol. Pathol., 13, 51, 1970.
35. Daems W. T.: *Peritoneal macrophages.* In: Carr I., Daems W. T., (Eds.): *The Reticuloendothelial System (A Comprehensive Treatise).* I. Morphology, p. 57. Plenum Press, New York, London, 1980.
36. Daems W. T., Brederoo P.: *Electronmicroscopical studies on the structure, phagocytic properties and peroxidatic activity of resident and exudate peritoneal macrophages in the guinea pig.* Z. Zellforsch., 144, 247, 1973.
37. Emberger J. M., Navarro M., Rizkalla N., Izarn P.: *Splenic pseudosinuses, hepatic angiomatous lesions and hairy cell leukemia.* Am. J. Clin. Pathol., 69, 194, 1978.

38. Fahimi J. D.: *The fine structural localization of endogenous and exogenous peroxidase activity in Kupffer cells in rat liver.* J. Cell. Biol., 47, 247, 1978.
39. Federico M., Artusi T., De Pasquale A., Emilia G., Curci G., Dini D., Mauri Cl., Rinaldi G., Silingardi V.: *Hairy cell leukemia (HCL): analisi di 33 casi.* Comunicaz XXIX Congr. Naz. Soc. It. Ematol., p. 281. Bologna 7-11 giugno 1983.
40. Federico M., Bonacorsi G., Barbieri F., Artusi T., Rinaldi G., Silingardi V.: *Hairy cell leukemia: long survivors.* In preparazione.
41. Ferrata A.: *Origine delle cellule del sangue nell'embrione.* Atti I Congr. Internaz. dei Patologi, Torino, 1911.
42. Ferrata A.: *Le Emopatie.* S. E. L., Milano, 1933.
43. Fialkow: P. J.: *Cell lineages in human myeloproliferative disorders.* In: Vitetta E. S. (Ed.): *B and T Cell Tumors,* p. 1. UCLA Symposia on Molecular and Cellular Biology, Vol. XXIV. Academic Press, New York, London, etc. 1982.
44, Fischer R., Schmalzl F.: *Über die Hemmbarkeit der Esteraseaktivität in Blutmonocyten durch Natriumfluorid.* Klin. Wschr., 42, 751, 1964.
45. Friedenstein A., Kuralesova A. I.: *Osteogenic precursor cells of bone marrow in radiation chimeras.* Transplantation, 12, 99, 1971.
46. Fu S. M., Winchester R. J., Rai K. R., Kunkel H. G.: *Hairy cell leukemia: proliferation of a cell with phagocytic and B-lymphocyte properties.* Scand. J. Immunol., 3, 847, 1974.
47. Golde D. W., Saxon A., Stevens R. H.: *Macroglobulinaemia and hairy cell leukemia.* New Engl. J. Med., 296, 92, 1977.
48. Golomb H. M., Vardiman J., Sweet D. L., Simon D., Variakojis D.: *Hairy-cell leukaemia: evidence for the existence of a spectrum of functional characteristics.* Br. J. Haematol., 38, 161, 1978.
49. Guglielmi P., Preud'Homme J. L., Flandrin G.: *Phenotypic changes of phytohaemagglutinin-stimulated hairy cells.* Nature, 286, 166, 1980.
50. Haak H. L., de Man J. C. H., Hijmans W., Knapp Q., Speck B.: *Further evidence for the lymphocytic nature of leukaemic reticuloendotheliosis (hairy cell leukaemia).* Br. J. Haematol., 27, 31, 1974.
51. Haegert D. G. Cawley J. C., Collins R. D., Flemans R. J., Smith J. L.: *Leukaemic reticuloendotheliosis: a morphological and immunological study of four cases.* J. Clin. Pathol., 27, 967, 1974.
52. Hernandez D., Cruz C., Carnot J., Dorticos E., Espinosa E.: *Hairy cell leukaemia of T-cell origin.* Br. J. Haematol., 40, 504, 1978.
53. Higgy K. E., Burns G. F., Hayhoe F. G. J.: *Identification of the hairy cells of leukaemic reticuloendotheliosis by an esterase method.* Br. J. Haematol., 38, 99, 1978.
54. Jacobson R. J., Salo A., Fialkow P. J.: *Agnogenic myeloid metaplasia: A clonal proliferation of hematopoietic stem cells with secondary myelofibrosis.* Blood, 51, 189, 1978.
55. Jaffe E. S., Shevach E. M., Fran M. M., Green I.: *Leukemic reticuloendotheliosis: presence of a receptor for cytophilic antibody.* Am. J. Med., 57, 108, 1974.
56. Jansen J., Schuit H. R. E., Schreuder G. M. T., Muller H. P., Meijer C. J. L. M.: *Distinct subtype within the spectrum of hairy cell leukemia.* Blood, 54, 459, 1979.
57. Keating A., Singer J. W., Killen P. D., Striker G. E., Salo A. C., Sanders J., Thomas E. D., Thorning D., Fialkow P. J.: *Donor origin of the in vitro*

haematopoietic microenvironment after marrow transplantation in man. Nature, 298, 280, 1982.

58. Kelemen E., Calvo W., Fliedner T. M.: *Atlas of Human Hemopoietic Development.* Springer-Verlag Berlin, Heidelberg, New York, 1979.
59. King G. W., Hurtubise P. E., Sagone A. L. Jr., Lo Buglio A. F., Metz E. N.: *Leukemic reticuloendotheliosis A study of the origin of the malignant cell.* Am. J. Med., 59, 411, 1975.
60. Kjeldsberg C. R.: *Leukocyte mobilization in leukemic reticuloendotheliosis.* Ann. Intern. Med., 88, 268, 1978.
61. Korsmeyer S. L., Greene W. C., Cossman J., Hsu S.-M., Jensen J. P., Neckers L. M., Marshall S. L., Bakhshi A., Depper J. M., Leonard W. J., Jaffe E. S., Waldmann T. A.: *Rearrangement and expression of immunoglobulin genes and expression of Tac antigen in hairy cell leukemia.* Proc. Natl. Acad. Sci. USA, 80, 4522, 1983.
62. Krikorian J. G., Portlock C. S., Cooney D. P., Rosenberg S. A.: *Spontaneous regression of non-Hodgkin's lymphoma: a report of nine cases.* Cancer, 46, 2093, 1980.
63. Kuehler D., Lam K. W., Lee P., Yam L. T.: *Comparison of tartrate-resistant acid phosphatase in normal mouse tissues to that in the reticulum cells of leukemic reticuloendotheliosis.* Cancer, 47, 710, 1981.
64. Leech J., Roy R. M., Flexner J. M., Glick A. D., Waldron J. A., Collins R. D.: *Evidence for synthesis of surface immunoglobulin in leukemic reticuloendotheliosis.* Blood, 46, 1037, 1975.
65. Levine P. H., Katayama I.: *The platelet in leukemic reticuloendotheliosis. Functional and morphological evidence of a qualitative disorder.* Cancer, 36, 1353, 1975.
66. Martelli M. F., Falini B., Rambotti P., Tonato M., Davis S.: *Sideroblastic anemia associated with hairy cell leukemia.* Cancer, 48, 762, 1981.
67. Maximow A. A.: *Untersuchungen über Blut und Bindegewebe. I. Die frühesten Entwicklungsstadien der Blut- und Binde gewebszellen beim Säugetierembryo, bis zum Anfang der Blutbildung in der Leber.* Arch. f. mikrosk. Anat., 73, 444, 1909.
68. Maximow A. A.: *Relation of blood cells to connective tissue and endothelium.* Physiol. Rev., 4, 533, 1924.
69. Metcalf D.: *Hemopoietic Colonies,* pp. 7, 39, 52, 144. Springer-Verlag Berlin, Heidelberg, New York, 1977.
70. Moore M. A. S., Metcalf D.: *Ontogeny of the haemopoietic system. Yolk sac origin of in vivo and in vitro colony forming cells in the developing mouse embryo.* Br. J. Haematol., 18, 279, 1970.
71. Movat H. Z., Fernando N. V. P.: *The fine structure of the terminal vascular bed. VI. The venules and perivascular cells (pericytes, adventitial cells).* Exp. Mol. Pathol., 3, 98, 1964.
72. Myers T. J., Ikeda Y., Schwartz S., Pharmakidis A. B., Baldini M. G.: *Primary splenic hairy cell leukemia - Remission for 21 years after splenectomy.* Am. J. Haematol., 11, 299, 1981.
73. Naeim F., Gatti R. A., Johnson C. E., Gossett T., Walford R. L.: *"Hairy cell" leukemia. A heterogeneous chronic lymphoproliferative disorder.* Cancer, 36, 1353, 1975.
74. Naeim F., Smith G. S.: *Leukemic reticuloendotheliosis.* Cancer, 34, 1813, 1974.
75. Nanba K., Jaffe E. S., Soban E. J., Braylan R. C., Berard C. W.: *Hairy*

cell leukemia. Enzyme histochemical characterization, with special reference to splenic stromal changes. Cancer, 39, 2323, 1977.

76. Nanba K., Soban E. J., Bowling M. C., Berard C. W.: *Splenic pseudosinuses and hepatic angiomatous lesions. Distinctive features of hairy cell leukemia.* Am. J. Clin. Pathol., 67, 415, 1977.
77. Neiman R. S., Sullivan A. L., Jaffe R.: *Malignant lymphoma simulating leukemic reticuloendotheliosis. A clinicopathologic study of ten cases.* Cancer, 43, 32, 1979.
78. Nowell P. C., Cole L. J.: *Clonal repopulation in reticular tissues of X-irradiated mice: effect of dose and limb shielding.* J. cell. Physiol., 70, 37, 1967.
79. Nowell P. C., Hirsch B. E., Fox D. H., Wilson D. B.: *Evidence for the existence of multipotential lympho-hematopoietic stem cells in the adult rat.* J. cell. Physiol., 75, 151, 1970.
80. Palutke M., Tabaczka P.. Mirchandani I., Goldfarb S.: *Lymphocytic lymphoma simulating hairy cell leukemia: a consideration of reliable and unreliable diagnostic features.* Cancer, 48, 2047, 1981.
81. Palutke M., Weise R. W., Tabaczka P., Varadachari C., Axelrod A.: *Hairy cells and macrophages. A comparative study.* Lab. Invest., 39, 267, 1979.
82. Pichler W. J., Knapp W.: *Chronic lymphatic leukemia cells bear IgM receptors.* In: Thierfelder S., Rodt H., Thiel E. (Eds.): *Immunological Diagnosis of Leukemias and Lymphomas. Haematology and Blood Transfusion,* Vol. 20, p. 163. Springer-Verlag Berlin, Heidelberg, New York, 1977.
83. Pilon V. A., Davey F. R., Gordon G. B.: *Splenic alterations in hairy cell leukemia.* Arch. Pathol. Lab. Med., 105, 577, 1981.
84. Pilotti S., Carbone A., Lombardi L., Tavolato C., Rilke F.: *Hairy cell leukemia: enzyme-histochemical and ultrastructural investigation of one case.* Tumori, 64, 535, 1978.
85. Polliack A., Braylan R., Golomb H.: *Scanning electron microscopy of hairy cells in hairy cell leukemia.* Lancet, 2, 1013, 1974.
86. Preud'Homme J. L., Seligmann M.: *Surface bound immunoglobulins as a cell marker in human lymphoproliferative diseases.* Blood, 40, 777, 1972.
87. Reyes F., Gourdin M. F., Farcet J. P., Dreyfus B., Breton-Gorius J.: *The presence of endogenous peroxidase activity in hairy cell leukemia.* CR Acad. Sci. (D) Paris, 284, 493, 1977.
88. Reyes F., Gourdin M. F., Farcet J. P., Dreyfus B., Breton-Gorius J.: *Synthesis of a peroxidase activity by cells of hairy cell leukemia: a study by ultrastructural cytochemistry.* Blood, 52, 537, 1978.
89. Rhodin J. A. C.: *Ultrastructure of mammalian venous capillaries, venules, and small collecting veins.* J. Ultrastr. Res., 25, 452, 1968.
90. Ross R., Everett N. B., Tyler R.: *Wound healing and collagen formation. V. The origin of the wound fibroblast studied in parabiosis.* J. Cell. Biol., 44, 645, 1970.
91. Salsano F., Pisarri-Salsano S., Ciancarelli M. P., Piantelli M. P., Lauriola L., Musiani P.: *Structural and functional characteristics of hairy cells.* Acta Haematol. (Basel), 61, 184, 1979.
92. Saxon A., Stevens R. H., Golde D. W.: *T-lymphocyte variant of hairy cell leukemia.* Ann. Intern. Med., 88, 323, 1978.
93. Schmalzl F., Huhn D., Asamer H., Braunsteiner H.: *Hairy cell leukemia ("leukemic reticuloendotheliosis"), reticulosarcoma, and monocytic leukemia. Cytochemical and ultrastructural investigations.* Acta Haematol. (Basel), 53, 257, 1975.

94. Silingardi V., Federico M., Barbieri F., Curci G., Mauri Cl., Sacchi S., Dini D., Bonacorsi G., Artusi T.: *Leucemia a tricoleucociti. Studio clinico-patologico di 30 casi.* Rec. Progr. in Med., 75, 462, 1984.
95. Singer J. W., Keating A., Killen P. D., Striker G., Sanders J., Fialkow P. J. Cit. da Fialkow P. J.: *Cell lineages in human myeloproliferative disorders.* v.: 43.
96. Slater N. G. P., Barkhan P., Williams H. J. H.: *Hairy cell leukaemia - apparent cure with reversal of marrow fibrosis.* Clin. Lab. Haematol., 11, 299, 1981.
97. Stein H., Kaiserling E.: *Surface immunoglobulins and lymphocyte-specific surface antigens on leukaemic reticuloendotheliosis cells.* Clin. Exp. Immunol., 18, 63, 1974.
98. Storti E.: *Leucemia a cellule capellute o leucemia a hairy cell (L.H.C.) o tricoleucemia.* Haematologica, 66, 835, 1981.
99. Tavassoli M.: *Ultrastructural development of bone marrow adipose cell.* Acta Anat., 94, 65, 1976.
100. Turner A., Kjeldsberg C. R.: *Hairy cell leukemia: a review.* Medicine, 57, 477, 1978.
101. Utsinger P. D., Yount W. J., Fuller C. R., Logue M. J., Orringer E. P.: *Hairy cell leukemia: B-lymphocyte and phagocytic properties.* Blood, 49. 19, 1977.
102. Vardiman J. W., Variakojis D., Golomb H. M.: *Hairy cell leukaemia - An autopsy study.* Cancer, 43, 1339, 1979.
103. Vykoupil K. F., Thiele J., Georgii A.: *Hairy cell leukemia. Bone marrow findings in 24 patients.* Virchows Arch. Pathol. Anat., 370, 273, 1976.
104. Weintraub L. R.: *Lymphosarcoma: Remission associated with viral hepatitis.* JAMA, 210, 1590, 1969.
105. Weiss L.: *The hematopoietic microenvironment of the bone marrow: An ultrastructural study of the stroma in the rats.* Anat. Rec., 186, 161, 1976.
106. Whang J., Frei E. III, Tjio J. H., Carbone P. P., Brecher G.: *The distribution of the Philadelphia chromosome in patients with chronic myelogenous leukemia.* Blood, 22, 664, 1963.
107. Wiernik P. H.: *Spontaneous regression of hematologic cancers.* Natl. Cancer Inst. Monogr., 44, 35, 1976.
108. Wintrobe M. M.: *Clinical Hematology,* p. 1717. Lea & Febiger, Philadelphia, 1981.
109. Worman C. P., Beverley P. C. L., Cawley J. C.: *Alterations in the phenotype of hairy cells during culture in the presence of PHA: requirement for T cells.* Blood, 59, 895, 1982.
110. Wu A. M., Till J. E., Siminovitch L., McCulloch E. A.: *A cytological study of the capacity for differentiation of normal hemopoietic colony-forming cells.* J. cell. Physiol., 69, 177, 1967.
111. Wu A. M., Till J. E., Siminovitch L., McCulloch E. A.: *Cytological evidence for a relationship between normal hematopoietic colony-forming cells and cells of the lymphoid system.* J. Exp. Med., 127, 455, 1968.
112. Yam L. T., Chaudhry A. A., Janckila A. J.: *Impaired marrow granulocyte reserve and leukocyte mobilization in leukemic reticuloendotheliosis.* Ann. Intern. Med., 87, 444, 1977.
113. Ziegler J. L.: *Spontaneous remission in Burkitt's lymphoma.* Natl. Cancer Inst. Monogr., 44, 61, 1976.
114. Zucker-Franklin D. In: Zucker-Franklin D., Greaves M. F., Grossi C. E., Marmont A. M.: *Le Cellule del Sangue, Funzioni e Patologia.* Atlante.

Vol. II, p. 458. Ediz. italiana (Castoldi G. L., Grossi C. E. Eds.). Edi. Ermes s.r.l., Milano, 1981
115. Zucker-Franklin D., Grusky G., Marcus A.: *Transformation of monocytes into "fat cells"*. Personal communication, 1978.
116. Zuzel M., Cawley J. C., Paton R. C., Burns G. F., McNicol G. P.: *Platelet function in hairy-cell leukaemia.* J. Clin. Pathol., 32, 814, 1979.

T. Artusi, Prof. associato di Chimica e Microscopia Clinica, Università di Modena - G. Bonacorsi, Assistente ospedaliera supplente Clinica Medica II - M. Federico, Ricercatore universitario Clinica Medica II - V. Silingardi, Prof. ordinario di Patologia Speciale Medica, Università di Modena.

Per richiesta di estratti scrivere a: Prof. T. Artusi, via Nicolò dall'Arca, 68 41100 Modena (Italy).