

Luigi Generali  
Luca Giannetti  
Emanuele Ambu

Università degli Studi di Modena  
e Reggio Emilia  
Dipartimento di Neuroscienze,  
Testa-Collo e Riabilitazione  
Unità Operativa Complessa di  
Odontoiatria e Chirurgia Maxillo-Facciale  
Direttore: Prof. Ugo Consolo

Corrispondenza:  
Dott. Luigi Generali  
Unità Operativa Complessa di  
Odontoiatria e Chirurgia Maxillo-Facciale  
Università degli Studi di Modena  
e Reggio Emilia  
Via del Pozzo, 71 - 41100 Modena  
Tel. 059/4224325 - 059/4224029  
E-mail: generali.luigi@unimore.it

## Utilizzo di *Mineral Trioxide Aggregate* nella riparazione di perforazioni della forcazione: due casi clinici

Use of Mineral Trioxide Aggregate in the treatment of furcal perforation: two case reports

### RIASSUNTO

**Obiettivi:** il *Mineral Trioxide Aggregate* (MTA) è un cemento tipo Portland, messo a punto fin dal 1993 da M. Torabinejad, che è stato suggerito come il materiale di scelta nel trattamento delle perforazioni della forcazione. Lo scopo del lavoro è quello di illustrare le possibilità terapeutiche dell'utilizzo di questo materiale seguendo l'evoluzione clinica, a breve e lungo termine, di due elementi dentari con perforazioni della forcazione trattate con *Mineral Trioxide Aggregate*.

**Casi clinici:** vengono presentati 2 casi clinici di molari, rispettivamente un 1.6 ed un 4.6, con perforazioni dovute a carie e ad errore iatrogeno, trattate con MTA per via ortograde. I controlli a distanza mostrano la risoluzione della radiotrasparenza e confermano lo stato di salute parodontale degli elementi trattati.

**Conclusioni:** il *Mineral Trioxide Aggregate* sembra confermarsi come materiale di scelta nel trattamento delle perforazioni della forcazione. La sua eccellente azione sembra sia legata, in ogni caso, alla notevole capacità di sigillo offerta da questo cemento che, riducendo fortemente il passaggio di liquidi e batteri, consente all'organismo di creare le migliori condizioni per effettuare la riparazione dei tessuti parodontali.

#### Parole chiave:

Perforazioni, MTA, camera pulpare.

### ABSTRACT

**Aims:** Mineral Trioxide Aggregate (MTA), a Portland Cement-like material, developed in 1993 by M. Torabinejad, has been suggested in the treatment of furcal perforation. The aim of this study is to describe two case reports of teeth with furcal perforation treated with mineral trioxide aggregate.

**Clinical cases:** two molars with a furcal perforation, due to decay and iatrogenic mistake, respectively, were treated with Mineral Trioxide Aggregate during the conventional retreatment. Clinical and radiological controls show the healing of periodontal tissues.

**Conclusions:** the MTA seems to be the best material in the treatment of furcal perforation. Its excellent action may be connected with highly reduced quantity of liquid and bacterial leakage, and this clinical condition seems to allow the healing of periodontal tissues.

#### Key words:

Perforations, MTA, pulpar chamber.

### INTRODUZIONE

Con il termine "perforazione" si intende una comunicazione tra il sistema dei canali radicolari ed i tessuti di sup-

porto dell'elemento dentario che può essere presente in condizioni patologiche, quali riassorbimenti o carie, o può essere prodotta iatrogenicamente. La perforazione iatrogena della forcazione può intervenire per diverse cause, quali un'errata inclinazione della fresa durante la fase di apertura della camera pulpare, per errori durante la preparazione del canale radicolare nell'alloggiamento di un perno endocanalare, oppure durante i tentativi di reperimento degli imbocchi canalari in camere pulpari e canali calcificati (Yildirim et al., 2005).

Alla perforazione conseguono gravi conseguenze cliniche, quali la soluzione di continuo delle pareti e del pavimento della camera pulpare ed il passaggio di batteri nel parodonto, situazioni concatenate che rendono necessario un intervento tempestivo per ridurre al minimo l'infiammazione dei tessuti di supporto con proliferazione epiteliale e formazione di una tasca parodontale (Bargholz, 2004; Rafter et al., 2002).

La prognosi per un elemento dentario con perforazione dipende dalla localizzazione e dall'estensione dell'area della perforazione, dal tempo trascorso dall'instaurarsi della lesione e dunque dal passaggio di batteri, e dall'abilità dell'operatore (e dunque dalla sua dotazione strumentale) di otturare la perforazione. Non ultimo, risulta fondamentale ottenere una buona accessibilità ai canali radicolari (Sinai, 1997). La difficoltà maggiore nel trattamento di una perforazione della forcazione risiede nell'abilità di non estrudere materiale nello spazio parodontale sotto-

stante, situazione che potrebbe comportare interferenze con i fenomeni di guarigione.

Già nel 1970 Seltzer descrisse, in uno studio sulle scimmie, l'importanza di intervenire tempestivamente nell'otturazione della perforazione, sigillando completamente la comunicazione tra camera pulpare e tessuto parodontale. Ciò ha lo scopo di evitare la contaminazione microbica con la conseguente perdita di tessuto osseo e migrazione epiteliale, situazioni che si manifestano invece se la chiusura della perforazione viene posticipata nel tempo (Seltzer et al., 1970).

Dal 1989 ad oggi sono stati proposti diversi materiali da utilizzare nella chiusura delle perforazioni, tra cui cementi vetro-ionomerici (Vitrebond) (Daoudi et al., 2002), fosfato tricalcico (Sinai et al., 1989), amalgama, idrossido di calcio (Balla et al., 1991), osso decalcificato *freeze-dried* (Hartwell et al., 1993), cemento Super EBA (Weldon et al., 2002), materiali compositi (Alhadainy et al., 1993) e *mineral trioxide aggregate* (Daoudi et al., 2002; Pitt Ford et al., 1995).

Il materiale ideale per riparare le perforazioni della forcazione deve garantire un sigillo adeguato nel tempo, essere biocompatibile, atossico, non riassorbibile, radiopaco, batteriostatico, indurre osteogenesi e cementogenesi. Inoltre, deve essere facilmente manipolabile, facilmente reperibile e poco costoso. Il materiale che attualmente possiede la maggior parte delle caratteristiche sopracitate è il *Mineral Trioxide Aggregate* (MTA) (Ferris et al., 2004; To-

rabinejad et al., 1995; Weldon et al. 2002; Yldirim et al., 2005).

Il *Mineral Trioxide Aggregate*, distribuito commercialmente in Italia con diversi nomi, quali ProRoot MTA (Tulsa Dental Products, Tulsa, OK, USA), Aureoseal (Ogna - Italia), MTA Angelus (Sweden e Martina - Italia), venne prodotto inizialmente in una versione "grigia" e dal 2002 in una versione "bianca".

Utilizzando l'MTA grigio, era necessario confinare il suo posizionamento nel canale o nella camera pulpare al di sotto della cresta ossea per evitare discromie dell'elemento dentario trattato. Il suddetto rischio è stato risolto grazie all'introduzione dell'MTA bianco, applicabile anche in aree sensibilmente estetiche (Ferris et al., 2004).

Lo scopo del presente lavoro è quello di presentare due casi clinici di perforazione della forcazione trattati con l'utilizzo dell'MTA e la loro evoluzione clinica con controllo clinico e radiografico a 6 mesi, nel primo caso, e a 5 anni nel secondo.

## CASO CLINICO 1

La Paziente, F.D. di anni 16, viene inviata alla nostra osservazione per la risoluzione di una radiotrasparenza dell'area della forcazione di un 4.6, dovuta allo *stripping* della parete distale della radice mesiale avvenuta durante un precedente ritrattamento (Fig. 1). Si provvede ad una nuova detersione e

sagomatura del sistema dei canali radicolari, alla rimozione di frustoli di cemento caduti nell'area interradicolare e al sigillo della lesione con MTA (Fig. 2). L'elemento viene ricostruito con resine composite. Il controllo a distanza di 6 mesi evidenzia la risoluzione quasi completa della radiotrasparenza periapicale (Fig. 3).

## CASO CLINICO 2

La paziente, M.R., di anni 54, giunge alla nostra osservazione con una grave lesione cariosa della corona del 1.6., lesione estesa a compromettere e perforare il pavimento della camera pulpare. È evidente una radiotrasparenza dell'area della forcazione (Figg. 4 e 5). Dopo aver provveduto alla detersione e sagomatura di tutto il sistema dei canali radicolari, la perforazione viene sigillata utilizzando l'MTA (Figg. 6 e 7).

I controlli a distanza di 1 e 5 anni mostrano la completa risoluzione della lesione radiotrasparente e l'eccellente permanenza di uno stato di salute dell'area anche in presenza di una diffusa rarefazione ossea (Figg. 8 e 9).

## DISCUSSIONE

Fino all'introduzione dell'MTA nella pratica clinica, le perforazioni della

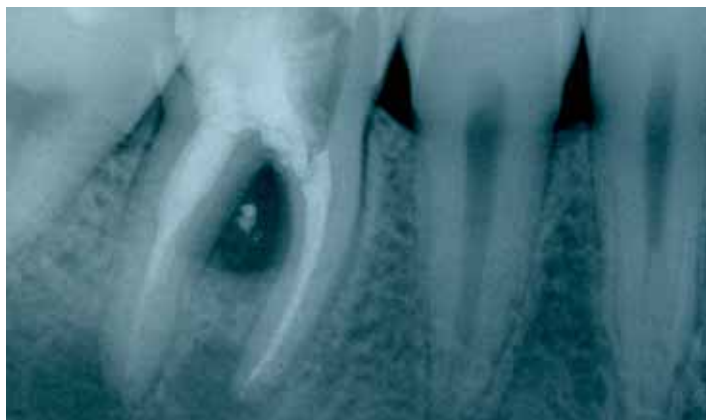


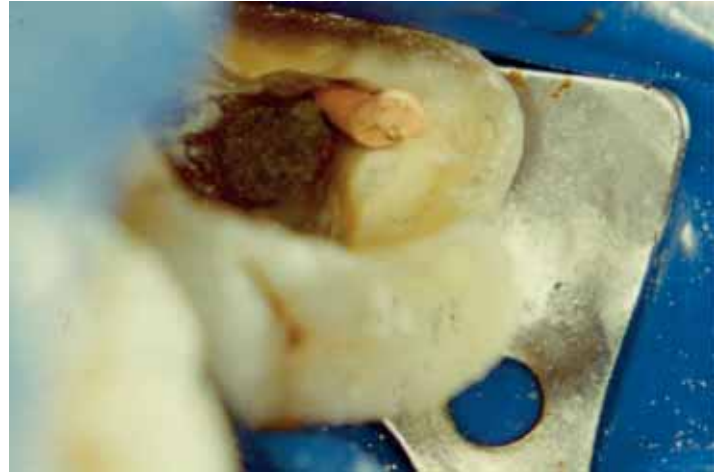
Fig. 1 - Caso 1: Rx inizio lavoro.  
Case 1: Pre-op X-ray.

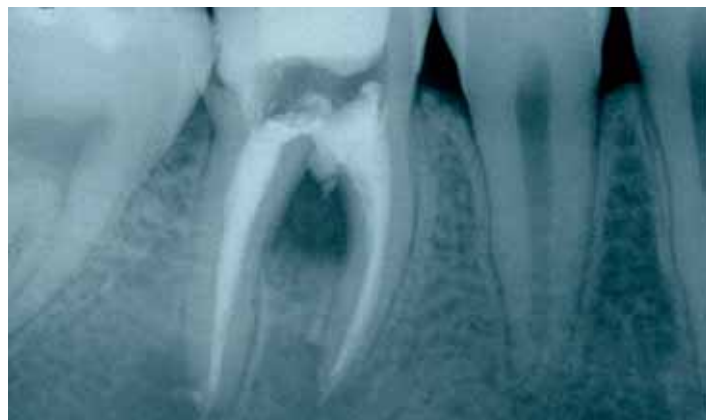
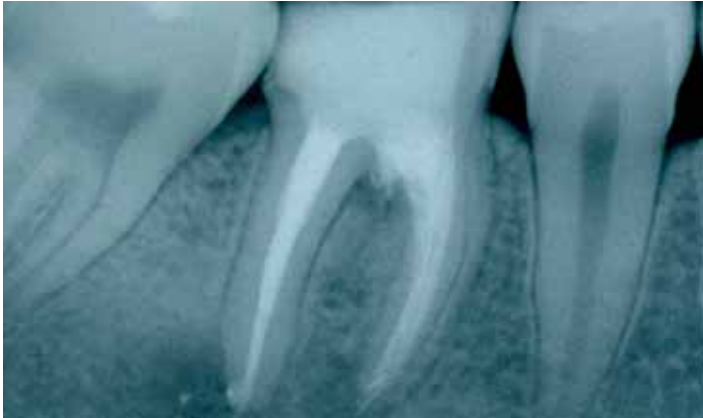
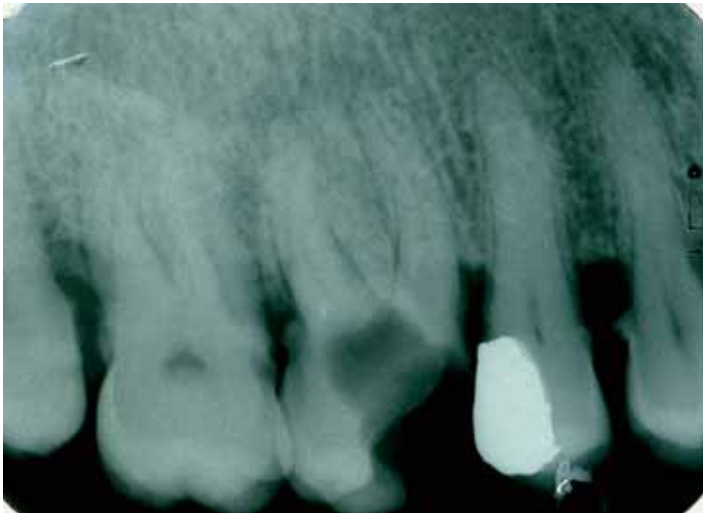
Fig. 2 - Caso 1: Rx fine lavoro.  
Case 1: Post-op X-ray.



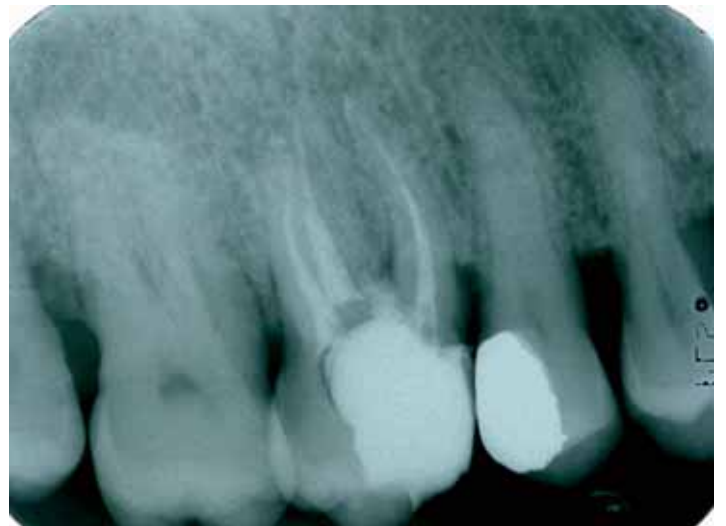
**Fig. 3** - Controllo a 6 mesi.  
*6 months recall.*



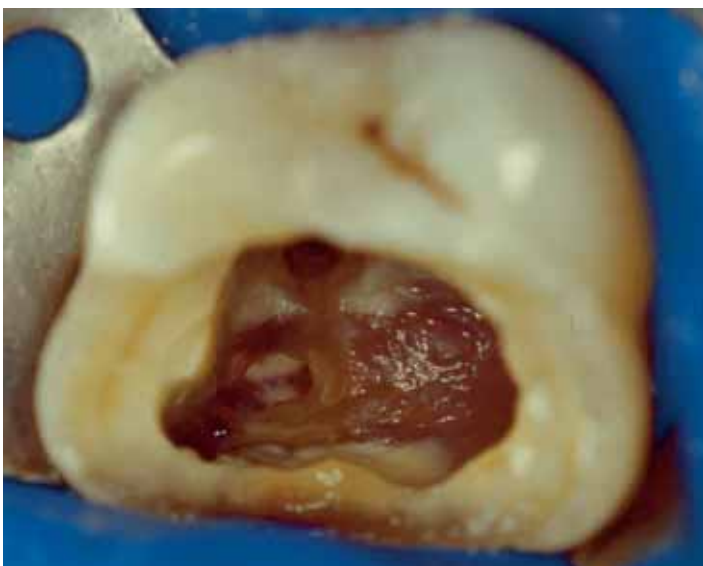**Fig. 6** - Caso 2: MTA posizionato nella perforazione.  
*Case 2: MTA placed in the perforation.*



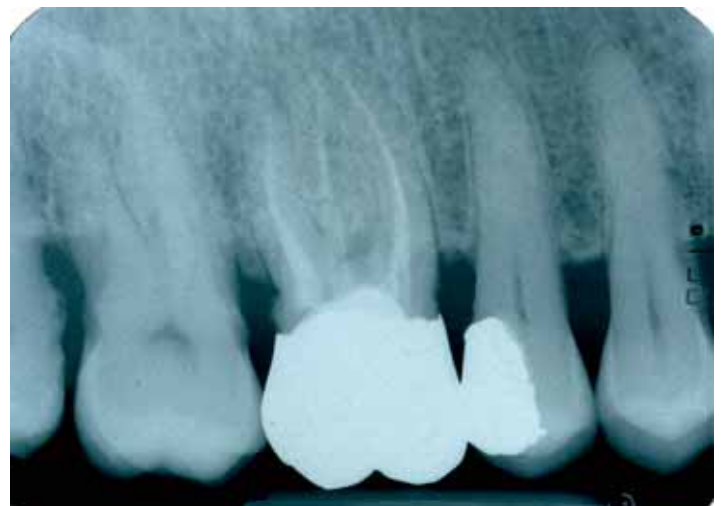**Fig. 4** - Caso 2: Rx inizio lavoro.  
*Case 2: Pre-op X-ray.*



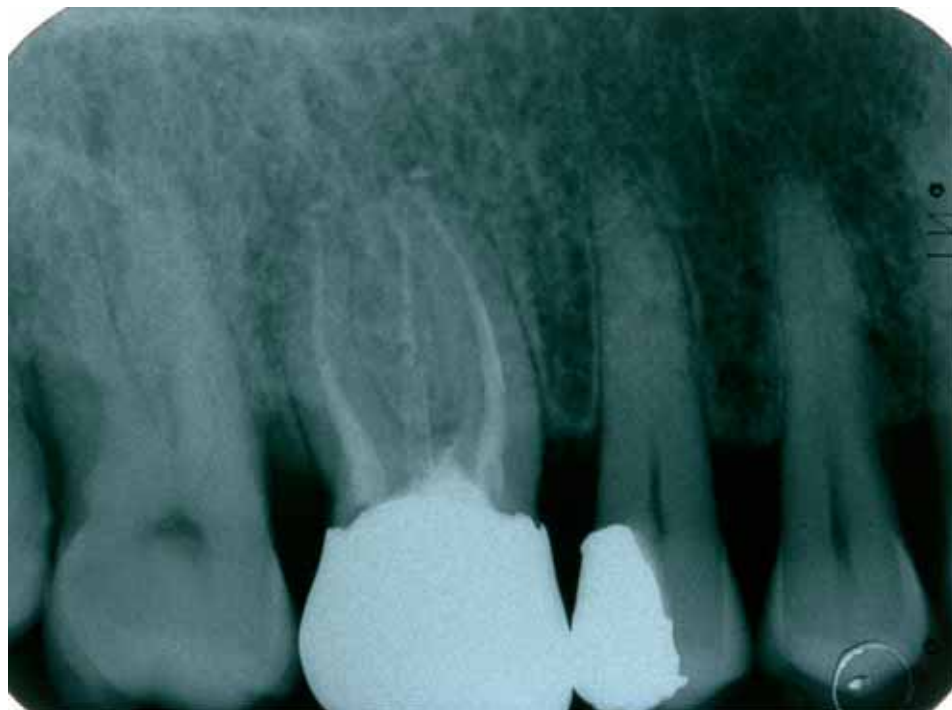**Fig. 7** - Caso 2: Rx di fine lavoro.  
*Case 2: Post-op X-ray.*



**Fig. 5** - Evidenza della lesione.  
*Clinical view of the lesion.*



**Fig. 8** - Caso 2: controllo radiografico a 1 anno.  
*Case 2: 1 year recall.*



**Fig. 9** - Caso 2 - Controllo radiografico a 5 anni.  
Case 2: 5 years recall.

forcazione influenzavano negativamente la prognosi dell'elemento dentario. Uno dei fattori che rendevano la guarigione più probabile era la riparazione immediata della perforazione. L'MTA, secondo la letteratura scientifica più recente, risulta attualmente il materiale d'elezione nel trattamento delle perforazioni, grazie all'elevata capacità di limitare il passaggio di liquidi (Lee et al., 1993) e batteri (Torabinejad et al., 1995). Inoltre, questo materiale sembra possedere la capacità di indurre la produzione di tessuto osseo da parte delle cellule che entrano in contatto con il materiale, in quanto l'MTA promuove la produzione di interleuchine ed un substrato attivo biologicamente per le cellule ossee. *In vitro* avviene un aumento del

l'attività osteoblastica, evidenziata dall'aumento dei livelli di osteocalcina, delle IL-1 $\alpha$ , IL-1 $\beta$  e IL-6 e della fosfatasi alcalina (Economides et al., 2003; Koh et al., 1998). Altri studi sembrano dimostrare che questo materiale induca processi riparativi e rigenerativi (Abedi et al., 1995). Main, in uno studio a lungo termine, afferma che l'MTA garantisce un effettivo sigillo della perforazione e può essere considerato un materiale riparativo in grado di aumentare la prognosi di elementi dentari perforati che altrimenti risulterebbero compromessi (Main et al., 2004).

Come già evidenziato da Ambu et al. (2004), il successo dell'MTA sembra essere legato non tanto alla biocompatibilità o alle capacità osteoinducibili del

materiale, ma all'eccellente isolamento della perforazione, condizione che consente alle cellule totipotenti presenti nei tessuti (parodontali o pulpari) di differenziarsi, dando così il via alla rigenerazione e alla *restitutio ad integrum*. Per lo stesso motivo questo materiale, se posizionato immediatamente dopo aver causato la perforazione, evita l'instaurarsi del danno tissutale. Infine, come sottolineato da Rafter (Rafter et al., 2002), la predicibilità del successo nel tempo di elementi dentari con perforazioni iatrogene della forcazione dipende anche dal corretto isolamento del campo operatorio con diga di gomma, così da consentire il posizionamento del materiale in assenza di contaminazione batterica.

Nel primo caso clinico, la paziente è giunta alla nostra osservazione a grande distanza di tempo da quando era avvenuta la perforazione, che è stata riparata dopo la rimozione di frustoli di cemento caduti nell'area inter-radicolare. Nel secondo caso clinico, la perforazione è stata chiusa nel primo appuntamento dopo aver rimosso la lesione cariosa interessante anche il pavimento della camera pulpare e causa della medesima. In questo caso l'area inter-radicolare doveva essere, ragionevolmente, assai contaminata dai batteri.

Nei casi da noi presentati, l'utilizzo dell'MTA ha consentito il completo recupero degli elementi dentari, nonostante la forte contaminazione batterica e il tempo trascorso dall'instaurarsi della lesione. In accordo con la letteratura, riteniamo che il *Mineral Trioxide Aggregate* sia da considerarsi come il materiale di scelta per la risoluzione delle perforazioni della forcazione ed il suo posizionamento deve rientrare all'interno di un protocollo che preveda un corretto isolamento del campo operatorio e la corretta detersione della lesione e della cavità.

## BIBLIOGRAFIA

1. Abedi HR, Ingle JL. Mineral Trioxide Aggregate: a review of a new cement. *J Calif Dent Assoc* 1995;12:36-9.
2. Alhadainy HA, Himel VT. Comparative study of the sealing ability of the li-

ght-cure versus chemically cured materials placed into furcation perforations. *Oral Surg Oral Med Oral Pathol* 1993;76:338-42.

3. Alhadainy HA. Root perforations. *Oral*

*Surg Oral Med Oral Pathol Oral Radiol Endod* 1994;78:368-74.

4. Ambu E, Rizzi V, Tozzi S. L'utilizzo dell'MTA nel trattamento dell'elemento con polpa vitale esposta. Esperienza clinica.

*G It Endo* 2004;18:122-29.

5. Balla R, Lo Monaco CJ, Skribner J, Lin LM. Histological study of furcation perforations treated with tricalcium phosphate, hydroxylapatite, amalgam and Life. *J Endodon* 1991;17:234-8.

6. Bargholz C. Perforation repair with mineral trioxide aggregate: a modified matrix concept. *Int Endod J* 2005;38:59-69.

7. Daoudi MF, Saunders WP. *In vitro* evaluation of furcal perforation repair using mineral trioxide aggregate or resin modified glass ionomer cement with and without the use of the operative microscope. *J Endodon* 2002;28:512-5.

8. Economides N, Pantelidou O, Kokkas A, Tziafas D. Short-term periradicular tissue response to mineral trioxide aggregate (MTA) as root-end filling material. *Int Endod J* 2003;36:44-8.

9. Ferris M, Douglas, Baumgartner Craig J. Perforation repair compared two types of Mineral trioxide aggregate. *J Endodon* 2004;30:422-24.

10. Hartwell GR, England MC. Healing of furcation perforations in primate teeth after repair with decalcified freeze-

dried bone: a longitudinal study. *J Endodon* 1993;19:357-61.

11. Koh ET, McDonald F, Pitt Ford TR, Torabinejad M. Cellular response to Mineral Trioxide Aggregate. *J Endod* 1998;24:543-7.

12. Lee SJ, Monsef M, Torabinejad M. Sealing ability of a mineral trioxide aggregate for repair of lateral root perforations. *J Endod* 1993;19:541-44.

13. Main C, Mirzayan N, Shabahang S, Torabinejad M. Repair of root perforations using mineral trioxide aggregate: a long term study. *J Endod* 2004;30:80-3.

14. Pitt Ford TR, Torabinejad M, McKendry DJ, Hong CU, Kariyawasam SP. Use of mineral trioxide aggregate for repair of furcal perforations. *Oral Surg Oral Med Oral Pathol Oral Radiol Endodon* 1995;79:756-63.

15. Rafter M, Bajer M, Alves J, Daniel J, remekis N. Evaluation of healing with use of an internal matrix to repair furcation perforations. *Int Endod J* 2002;35:775-783.

16. Seltzer S. Periodontal effects of root perforations before and during endodontic procedures. *J Dent Res* 1970;49:332-9.

17. Sinai IH, Romea DJ, Glassman G, Morse Dr, Fantasia J, Furst ML. An evaluation of tricalcium phosphate as a treatment for endodontic perforations. *J Endodon* 1989;15:399-403.

18. Sinai IH. Endodontic perforations: their prognosis and treatment. *J Am Dent Assoc* 1997;95:90-5.

19. Torabinejad M, Hong CU, McDonald F, Pitt Ford TR. Physical and chemical properties of a new root-end filling material. *J Endodont* 1995;21:349-53.

20. Torabinejad M, Rastegar AF, Kettering JD, Pitt Ford TR. Bacterial leakage of mineral trioxide aggregate as a root-end filling material. *J Endod* 1995;21:109-12.

21. Weldon JK Jr, Pashley DH, Loushine RJ, Weller RN, Kimbrough WF. Sealing ability of mineral trioxide aggregate and Super-EBA when used as furcation repair materials: a longitudinal study. *J Endodon* 2002;28:467-70.

22. Yildirim Tahsin, Gencoglu Nimet, Firat Ibrahim, Cem Perk, Guzel Ozlem. Histologic study of furcation perforations treated with MTA or Super EBA in dogs' teeth. *Oral Surg Oral Med Oral Pathol Oral Radiol Endod* 2005;100:120-4.