This is the peer reviewd version of the followng article:

Istiocitoma fibroso maligno mediastino-polmonare. Aspetti clinici, istiopatologici, terapeutici. Contributo casistico / Lavini, C; Morandi, Uliano; Tazzioli, Giovanni; Fontana, G; Lodi, Renzo; Leonelli, V.. - In: BOLLETTINO DELLA SOCIETÀ MEDICO-CHIRURGICA DI MODENA. - ISSN 0366-3434. - STAMPA. - 83:(1983), pp. 149-154.

Terms of use:

The terms and conditions for the reuse of this version of the manuscript are specified in the publishing policy. For all terms of use and more information see the publisher's website.

20/04/2024 03:29

(Article begins on next page)

ISTIOCITOMA FIBROSO MALIGNO MEDIASTINO-POLMONARE
Aspetti clinici, istopatologici, terapeutici. Contributo casistico.

Lavini C., Morandi U., Tazzioli G., Fontana G., Lodi R., Leonelli V.

Università degli studi di Modena
Cattedra e Divisione di Chirurgia Toracica. (Direttore: Prof. R. Lodi)

Riassunto

Gli Autori, dopo una disamina della letteratura, descrivono un caso di istiocitoma fibroso maligno a localizzazione primitiva mediastino-polmonare in una donna di 37 anni.
Ne riportano gli aspetti clinici e diagnostici sottolineandone la difficoltà interpretativa dal punto di vista istopatologico.
Si soffermano sull'importanza di una terapia chirurgica radicale associata a radioterapia e concludono enunciando le caratteristiche di alta malignità di questo sarcoma.

Parole chiave: Istiocitoma Fibroso Maligno, chirurgia radicale.

Summary – Primary malignant fibrous histiocytoma of the mediastinum and lung.

The Authors, examined the literature, report one case of primary malignant firbous hitiocytoma of the mediastinum and lung in a women of 37 years old.
They relate its clinical and diagnostic features and emphasize the difficulty of interpretation by microscopic examination.
They linger over the significance of a «curative» surgery combined with radiotherapy and finally they express the high grade of malignancy of thys sarcoma.

Key words: Malignant fibrous histiocytoma. «Curative» surgery.

Generalità Nosologiche

L'istiocitoma fibroso maligno (I.F.M.) può essere considerato una forma distinta di sarcoma. Definito inizialmente come xantoma fibroso maligno (10), è stato poi considerato da alcuni di origine istiocitica, da altri di derivazione da cellule mesenchimali primitive indifferenziate che si trasformerebbero in elementi di tipo istiocitico e fibroblastico (6), (15).

Il tumore è un sarcoma di tipo pleiomorfo che si localizza con una relativa frequenza a livello delle parti molli delle estremità degli arti o nella cavità peritoneale o ancora nel retroperitoneo, interessando le fasce muscolari ed i muscoli scheletrici, mentre più di rado rimane localizzato al tessuto sottocutaneo senza infiltrare le strutture sottostanti (9).

La localizzazione primitiva mediastino-polmonare della neoplasia è piuttosto rara. La letteratura consultata ne annovera in tutto una decina di casi. Bedrossian e coll., nel 1979 (3), ne fecero la prima descrizione in un uomo di 51 anni; Kern e coll. osservarono due casi a localizzazione esclusivamente polmonare nel medesimo anno (8); Chowdhury e coll. descrissero un caso nel 1980 (5); Hamada e coll. riscontrarono un caso a localizzazione mediastinica (1980) (7), come Weinberg e Maini (1980) (14) e Tanaka e coll. nel 1982 (12). Mills e coll. infine osservarono nel 1982 tre casi di I.F.M. a sede mediastinica e polmonare (9).

In relazione alla sua istogenesi l'I.F.M. presenta una componente cellulare istiocitosimile ed una fibroblastosimile in proporzioni variabili, mentre meno frequentemente il tumore appare composto da una linea cellulare monomorfa (9). Altre varianti della neoplasia sono state definite in relazione all'aspetto istopatologico predominante, quali uno stroma di tipo mixoide (istiocitoma fibroso maligno mixoide), la predominanza di cellule giganti osteoclastosimili (sarcoma a cellule giganti) o di cellule xantomatose o di tipo infiammatorio (xantogranuloma maligno, xantosarcoma) (9), (15).

Proprio per tale pleiomorfismo il tumore è stato eqivocato con altri tipi di sarcomi polmonari: questo dato potrebbe rendere ragione della scarsissima incidenza documentata in letteratura di questa forma sarcomatosa (15).

Caratteri clinico-diagnostici

La neoplasia predilige il sesso maschile e la 4-5 decade di vita. I sintomi sono comuni a quelli di altre neoplasie maligne a localizzazione mediastino-polmonare: tosse secca, febbricola, algie all'arto superiore o ad un emitorace, dispnea. Sono stati descritti casi asintomatici riscontrati casualmente ad una radiografia del torace (3), (9).

Radiologicamente la neoplasia appare come una opacità a morfologia uniforme o plurilobata interessante il polmone, il mediastino od entrambi; le sue dimensioni possono essere variabili ed a volte raggiungono misure notevoli. L'esame fibrobroncoscopico può dare utili indicazioni, così come la TC del torace, fondamentale per determinare lo stadio clinico della neoplasia. La diagnosi di certezza, tuttavia, si ottiene con l'esame istopatologico del pezzo operatorio.

Aspetti anatomo-patologici ed ultrastrutturali

Macroscopicamente il tumore si presenta non capsulato ma a volte ben circoscritto nel contesto del parenchima polmonare, di colorito bianco-giallastro al taglio, di consistenza lardacea e con aree di necrosi all'interno.

Al microscopio ottico la neoplasia risulta per lo più composta da cellule della serie fibroblastica, disposte in maniera tipicamente intrecciata a fasci paralleli o con disposizione raggiata (6), (8), (12), (13), (15). Tali cellule presentano una morfologia allungata con nucleo fortemente ipercromico, citoplasma vacuolato, a volte con discreto grado di differenziazione (3, 8). Accanto a questo tipo cellulare si apprezzano cellule di tipo xantomatoso istiocitosimili che presentano uno scarso grado di atipia nucleare e contenenti a volte granuli di emosiderina. Sono altresì presenti, anche se in minor grado, cellule giganti con nuclei plurilobati e bizzarri, citoplasma vacuolizzato ed a volte intensamente eosinofilo, anch'esse di presumibile origine istiocitica.

Si riscontrano anche cellule di tipo infiammatorio, di solito linfociti, ma anche plasmacellule polimorfonucleati (8, 15).

Con minor frequenza l'aspetto istopatologico ha caratteri di ancor più spiccato polimorfismo, senza una costante disposizione cellulare a fasci intrecciati o a raggi di ruota: si apprezzano allora cellule istiocito- e fibroblastosimili disposte irregolarmente attorno ai vasi e con atipie nucleari più marcate e maggior grado di sdifferenziazione, unitamente a numerose cellule giganti anch'esse con intenso grado di atipia.

Lo stroma della neoplasia è rappresentato da sottili fibrille collagene disposte attorno alle cellule tumorali (3, 8, 13, 15).

Al microscopio elettronico molte cellule neoplastiche presentano un aspetto fibroblastosimile con nuclei irregolari, prominenti, lobulati e citoplasma con ricco reticolo endoplasmatico rugoso; a volte si apprezzano cellule con citoplasma contenente lisosomi, tali da ascriverle alla serie istiocitica (1, 3, 8, 12, 15).

Il riscontro di queste due linee cellulari fondamentali comproverebbe l'ipotesi istogenetica di un'origine comune da uno sti-

pite di cellule mesenchimali indifferenziate successivamente sviluppantesi in senso istiocitico e fibroblastico (3, 6).

La diagnosi differenziale istopatologica andrebbe posta con i seguenti tipi di tumori maligni (2, 4, 9, 11, 12, 15):

- il carcinoma anaplastico del polmone a cellule giganti
- il rabdomiosarcoma pleiomorfo
- il leiomiosarcoma
- il liposarcoma pleiomorfo
- lo xantosarcoma
- il carcinosarcoma
- il blastoma polmonare
- il fibrosarcoma

Prognosi e Terapia

L'I.F.M. è una forma di sarcoma a malignità medio-alta. Localizzazioni metastatiche a distanza sono descritte soprattutto a livello cerebrale (8) e, con minor frequenza, a livello epatico ed osseo; molto frequente è invece la recidiva locale dopo asportazione chirurgica (13).

Il trattamento di scelta è rappresentato dall'exeresi chirurgica, che deve essere il più possibile radicale e comprendente la linfoadenectomia lobare ed ilo-mediastinica, il più possibile accurata (3, 9).

Sebbene autori anglosassoni (4) enuncino una sopravvivenza dopo exeresi radicale a 5 anni del 52% per le forme sarcomatose a cellule fusate del polmone, la sopravvivenza media dei casi di I.F.M. descritti e sottoposti ad intervento exeretico di radicalità è di 20 mesi, con sopravvivenza a 5 anni del 20% circa (9).

La prognosi quoad vitam subirà un ulteriore peggioramento in relazione alla presenza di recidive locali o metastasi a distanza o in caso di precoce interessamento dell'arteria polmonare (8).

Il tumore parrebbe dotato di una discreta radiosensibilità: diversi autori consigliano di associare, a complemento della terapia chirurgica, uno o più cicli di TCT (9).

Non esistono infine dati inerenti alla reale efficacia di una chemioterapia di appoggio.

Osservazione personale

La paziente è una donna di 37 anni. Anamnesticamente l'unico dato significativo era l'asportazione di un melanoma maligno alla coscia destra nel maggio 1977, trattato successivamente con due cicli di vaccini antitubercolare BCG.

Nel giugno 1982, in seguito ad un controllo radiologico del torace, era stata evidenziata una neoformazione della grandezza di una arancia, peraltro asintomatica, alla base del polmone destro (Fig. 1). Col sospetto diagnostico di metastasi polmonare unica di melanoma maligno la paziente veniva ricoverata presso il nostro reparto. Degli accertamenti eseguiti lo «staging» scintigrafico risultava negativo, come pure l'esame fibrobroncoscopico. L'intervento chirurgico consistette in una lobectomia polmonare media con asportazione della neoformazione e resezione parziale dell'emidiaframma destro e del pericardio nei punti di infiltrazione neoplastica, completato da una linfoadenectomia ilo-mediastinica.

L'esame istopatologico mise in evidenza un «rabdomiosarcoma in parte di tipo embrionale con infiltrazione neoplastica dell'emidiaframma e del pericardio destri e senza localizzazioni linfonodali».

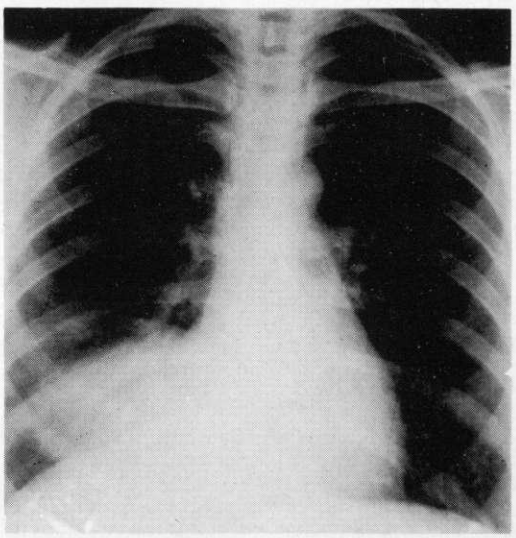

Fig. 1 - L.G. Rx torace in proiezione antero-posteriore. Presenza di opacità di massa ovalare come arancia a contorni poliondulati e netti in regione sovrabasale para-antero-cardiaca destra. Non segni di versamento nel grande cavo.

Il decorso postoperatorio risultò regolare e la paziente venne trasferita in ottava giornata presso un centro di Terapia Oncologica.

Nell'agosto del medesimo anno il preparato istologico venne esaminato da altri centri che formularono diverse interpretazioni diagnostiche: in base a questi ultimi referti, ritenuti attendibili, la paziente venne sottoposta a cicli di terapia «adiuvante» secondo lo schema CYVADIC (ciclofosfamide, adriblastina, vincristina, DTIC).

Nel gennaio 1983 un controllo radiologico del torace documentò la presenza di una massa plurilobata interessante il lobo inferiore del polmone destro, confermata anche in sede di TC toracica (Fig. 2 e 3), delle dimensioni di un grosso pompelmo, infiltrante il pericardio ed indissociabile dall'emidiaframma destro: tale reperto venne interpretato come recidiva locale della neoplasia precedentemente asportata.

Risultarono negativi il «re-staging» scintigrafico ed

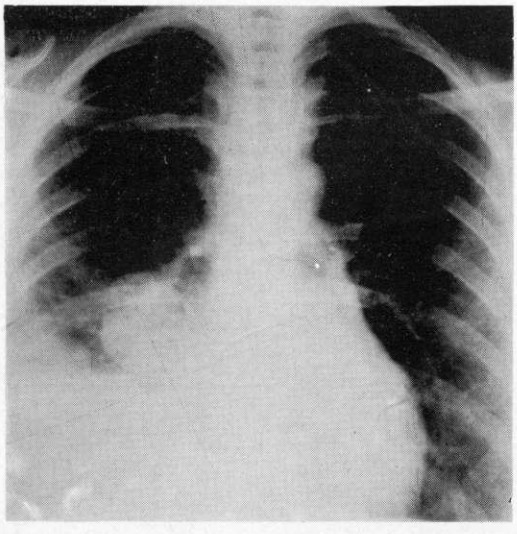

Fig. 2 - L.G. Rx torace in proiezione anteroposteriore. Si segnala la situazione alta della cupola diaframmatica destra, compatibile con il pregresso intervento exeretico, e la presenza di una opacità polilobata alla base del polmone destro della grandezza di un pompelmo.

un ulteriore esame fibrobroncoscopico. Si eseguì un reintervento di asportazione della neoplasia con resezione atipica del lobo inferiore destro, non potendosi realizzare la lobectomia classica per la tenace aderenza del tumore alla parete dell'emidiaframma e del pericardio; venne infine eseguita una accurata linfoadenectomia ilo-mediastinica.

L'esame istopatologico eseguito presso il nostro Centro riconfermò la diagnosi di «sarcoma immaturo recidivo con aspetti misti di rabdomiosarcoma ed istiocitoma fibroso maligno, senza interessamento lin-

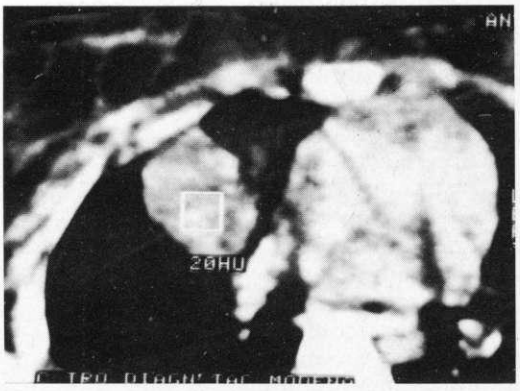

Fig. 3 - L.G. TC del torace. Presenza di voluminosa massa a contorni lobulati interessante il lobo inferiore di destra, infiltrante il pericardio e indissociabile dal diaframma. Si apprezza un'adesione della neoformazione alla pleura parietale senza tuttavia segni di infiltrazione a carico delle parti molli della parete toracica.

fonodale». Il preparato istologico veniva in seguito fatto pervenire all'Anatomia Patologica della Mayo Clinic di Rochester (Minnesota, U.S.A.) dove venne stilata una diagnosi in accordo con l'interpretazione degli anatomo-patologi della nostra Università: «sarcoma polmonare primitivo del tipo istiocitoma fibroso maligno a polimorfismo spiccato»(Fig. 4). La paziente, dopo un regolare decorso post-operatorio,

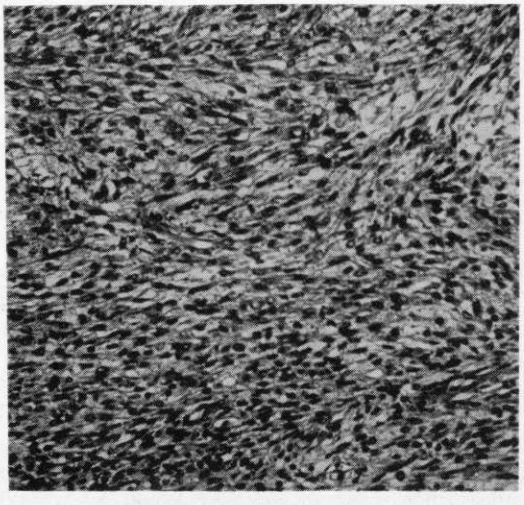

Fig. 4 - L.G. Aspetto istologico: sarcoma ad alto grado di malignità. Si apprezza la presenza di cellule fusate disposte a fasci paralleli con atipie emorfologiche di notevole entità. Si apprezzano altresì aspetti di tipo mixoide con aree di vacuolizzazione. Presenti rare cellule giganti con atipie nucleari e cellule di tipo linfomonocitario. e.e. 160 X.

venne dimessa in tredicesima giornata e fatta afferire alla nostra Terapia Radiante per iniziare un ciclo di TCT.

A distanza di 14 mesi dal primo intervento di exeresi sono comparse metastasi ossee multiple (vertebrali, costali, mandibolari) e localizzazioni sostitutive al polmone controlaterale (Fig. 5), assieme ad un nodulo sottocutaneo toracico.

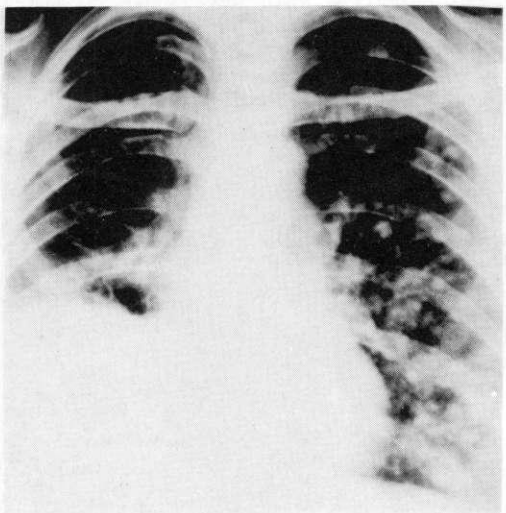

Fig. 5 - L.G. Rx torace in proiezione antero-posteriore eseguito a distanza di 14 mesi dal primo intervento di exeresi: presenza di metastasi multiple localizzate al polmone di sinistra.

Conclusioni

In tema di considerazioni conclusive rammentiamo la rarità di incidenza dell'I. F.M. a localizzazione primitiva mediastino-polmonare: un'ampia disamina della letteratura mondiale in merito ha documentato solo dieci casi fino ad oggi. È da considerare tuttavia l'eventualità che questa forma neoplastica possa venire misconosciuta dal punto di vista istopatologico ed interpretata in modo diverso. Esiste infatti una reale difficoltà interpretativa diagnostica per i caratteri pleiomorfi e non sempre costanti della neoplasia, che presenta quadri variabili di tipo mixosarcomatoso, rabdomiosarcomatoso, di sarcoma a cellule giganti.

Nel caso da noi descritto, infatti, la diagnosi istopatologica definitiva venne posta a seguito di un iter diagnostico contrastato, dopo che in altre sedi si era giunti a conclusioni differenti.

In accordo con altri autori riteniamo essenziale, dal punto di vista terapeutico, procedere ad un intervento exeretico nei limiti del possibile radicale, associato a linfoadenectomia ilo-mediastinica accurata: l'approccio chirurgico dovrebbe inoltre essere associato ad una TCT complementare in ragione della discreta radiosensibilità del tumore.

La prognosi quoad vitam, infine, non è incoraggiante, in relazione soprattutto alla sensibile frequenza di recidive locali post-exeretiche: la sopravvivenza a 5 anni dopo intervento chirurgico di radicalità è infatti attorno al 20%.

Bibliografia

1) Alguacil-Garcia A., Unni K. K., Goellner J. R.: Malignant fibrous histiocytoma: an ultrastructural study of six cases. Am. J. Clin. Pathol., 69, 121, 1978.
2) Bariffi F., Del Bono M., Natali P.: Su un caso di rabdomiosarcoma primitivo del polmone. Arch. Tisiol. e Mal. App. Resp., 22, 123, 1967.
3) Bedrossian C. W., Verani R., Unger K. M., Salman J.: Pulmonary malignant fibrous histiocytoma. Light and electron microscopic studies of one case. chest, 75, 2, 186, 1979.
4) Cameron E. W. J.: Primary sarcoma of the lung. Thorax, 30, 516, 1975.
5) Chowdhury L. N., Swerdlow M. A., Jao W., Kathpalia S., Desser R. K.: Post-irradiation malignant fibrous histiocytoma of the lung. Demonstration of alpha-I-antitrypsin-like material in neoplastic cells. Am. J. Clin. Phatol., 74, 820, 1980.
6) Fu Y-S., Gabbiani G., Kaye G. I., Lattes R.: Malignant soft tissue tumors of probable histiocytic origin (Malignant fibrous histiocytomas). General considerations and electron microscopic and tissue culture studies. Cancer, 35, 176, 1975.
7) Hamada N., Matsuzaki M., Kusukawka R., Fujii Y., Yamaki R., Masuda M., Tani S.: Malignant fibrous histiocytoma of the heart. Jpn. Circ. J., 44, 361, 1980.
8) Kern W. H., Hughes R. K., Meyer B. W., Harley D. P.: Malignant fibrous hisytiocytoma of the lung. Cancer, 44, 1793, 1979.

9) Mills S. A., Breyer R. H., Johnston F. R., Hudspeth A. S., Marshall R. B., Choplin R. H., Cordell A. R., Myers R. T.: Malignant fibrous histiocytoma of the mediastinum and lung. A report of three cases. J. Thor. Cardiovasc. Surg., 84, 367, 1982.

10) O'Brien J. E., Stout A. P.: Malignant fibrous xantoma. Cancer, 17, 1445, 1964.

11) Shmookler B. M., Marsh H. B., ROberts W. C.: Primary sarcoma of the pulmonary trunk and/or right or left main pulmonary artery. A rare case of obstruction to right ventriculkar outflow. Am. J. Med., 63, 263, 1977.

12) Tanaka F., Sawada K., Ishida I., Seki Y., Ohmori Y., Kuwahara T., Maruyama K., Sagara T.: Prostetic replacement of entire left hemidiaphragm in malignant fibrous histiocytoma of the diaphragm. J. Thor. Cardiovasc. Surg., 83, 278, 1982.

13) Wasserman T. H., Stuard I. D.: Malignant fibrous histiocytoma with widespread metastasis. Cancer, 33, 141, 1974.

14) Weinberg D. S., Maini B. S.: Primary sarcoma of the aorta associated with a vascular prothesis. A case report. Cancer, 46, 398, 1980.

15) Weiss S.W., Eneinger F. M.: Malignant fibrous histiocytoma: an analysis of 200 cases. Cancer, 41, 2250, 1978.