This is the peer reviewd version of the followng article:

Trombosi neoplastica dell'arteria polmonare sinistra in un caso di rabdomiosarcoma primitivo del polmone / Lodi, Renzo; Velluti, Giorgio; Morandi, Uliano; Tazzioli, Giovanni; Fontana, G; Lavini, C.. - In: BOLLETTINO DELLA SOCIETÀ MEDICO-CHIRURGICA DI MODENA. - ISSN 0366-3434. - STAMPA. - 79:(1979), pp. 71-75.

Terms of use:

The terms and conditions for the reuse of this version of the manuscript are specified in the publishing policy. For all terms of use and more information see the publisher's website.

17/04/2024 03:55

(Article begins on next page)

TROMBOSI NEOPLASTICA DELL'ARTERIA POLMONARE SINISTRA IN UN CASO DI RABDOMIOSARCOMA PRIMITIVO DEL POLMONE
(Rassegna della letteratura)

R. Lodi - G. Velluti * - U. Morandi - G. Tazzioli - G. Fontana - C. Lavini

Università degli Studi di Modena
Cattedra di Semeiotica Chirurgica e Divisione di Chirurgia Toracica
Direttore: Prof. R. Lodi
Istituto di Tisiologia e Malattie dell'Apparato Respiratorio
Direttore Inc.: Prof. A. Bisetti
Cattedra di Fisiopatologia Respiratoria *
Prof. Inc. G. Velluti

Riassunto

Si descrive un caso di rabdomiosarcoma primitivo del polmone sinistro associato a trombosi neoplastica dell'arteria polmonare omolaterale in un uomo di 67 anni. Vengono discusse le caratteristiche cliniche, diagnostiche ed anatomo-patologiche dell'affezione.

Una rassegna della letteratura ha messo in evidenza la rarità della forma istopatologica (10 casi) e della contemporanea associazione con la trombosi dell'arteria polmonare.

Summary

We describe a case of primary rabdomysarcoma of the left lung associated with neoplastic thrombi of the homolateral pulmonary artery in a 67 year old man, and discuss the clinical, diagnostic and anatomo-pathologic characteristics of the disease.

In the literature we found only 10 cases of this kind which demonstrates the rarity of this histologic type of tumor and of its association with thrombosis of the pulmonary artery.

E' noto dalla letteratura che il tessuto neoplastico polmonare può interessare, durante il suo sviluppo, le strutture vascolari determinando trombosi neoplastica di un ramo della vena o della arteria polmonare con andamento centripeto.

In uno studio istopatologico di Alaudo e Ballantyne (1957) il comportamento menzionato venne riscontrato a livello di microcircolazione nell'88% dei casi di cancro polmonare esaminati.

L'infiltrazione della parete e la trombosi del vaso sarebbero inoltre responsabili della embolizzazione metastatica a distanza per via ematogena.

Se l'infiltrazione e la trombizzazione dei piccoli vasi polmonari rappresentano un'evenienza facilmente documentabile all'indagine istopatologica, la trombosi neoplastica primitiva di un tronco principale dell'arteria polmonare in corso di cancro del polmone rappresenta un evento di riscontro meno frequente e di diagnosi occasionale.

In base a queste considerazioni illustriamo le caratteristiche cliniche, diagnostiche e terapeutiche di un caso clinico di nostra osservazione, che presentava rabdomiosarcoma primitivo del polmone con associata ostruzione neoplastica del tronco sinistro dell'arteria polmonare.

Caso personale

Alves L. di anni 67, operaio (manufatti in terracotta). Madre deceduta per cause imprecisate. Padre deceduto a 65 anni per ictus. Un fratello deceduto a 63 anni per infarto miocardico. Due

fratelli e quattro sorelle in apparenti buone condizioni di salute. Non fuma.

Anamnesi patologica remota: intervento di plastica per ernia inguinale nel 1972. Episodio bronco-pneumonico nel 1978 con iperpiressia, tosse, espettorazione curato in ambiente ospedaliero. Per il persistere della tosse e per lo scadimento delle condizioni generali il paziente si sottoponeva nuovamente ad indagini radiologiche del torace e ad accertamento broncoscopico, entrambe risultavano negative. Una visita O.R.L. eseguita nel contempo evidenziava una faringo-laringite cronica.

Anamnesi patologica prossima: il paziente, nonostante le terapie non notava alcun miglioramento della sintomatologia per cui, dopo circa un mese, si sottoponeva nuovamente a radiografia del torace che evidenziava una opacità lobare superiore sinistra. Veniva ricoverato nell'Istituto di Tisiopneumologia dell'Università di Modena e da qui trasferito al nostro reparto per ulteriori accertamenti e cure.

All'esame obiettivo le uniche note da segnalare erano: MV. e FVT. ipotrasmessi sull'emitorace sin. specie in sede apicale; aia cardiaca mal delimitabile, soffio sistolico puntuale con rinforzo del 2° tono sul focolaio mitralico. Esami bioumorali nella norma fatta eccezione per una leucocitosi (13000 g.b.) ed un modesto incremento della VES (I.K. = 24,5).

L'esame radiografico biproiettivo del torace mostrava: emitorace sinistro retratto. Omolateralmente in sede ilo-parailare opacità parenchimale di massa come mandarino circa a media e disomogenea densità ed a contorni finemente sfrangiati (Fig 1). L'indagine stratigrafica confermava tale reperto. Si sottoponeva quindi il paziente ad accertamento broncoscopico che metteva in luce: stenosi del ramo apico-posteriore sinistro da neoformazione endocanalicolare, infiltrazione neoplastica dell'ostio del bronco lobare superiore sinistro.

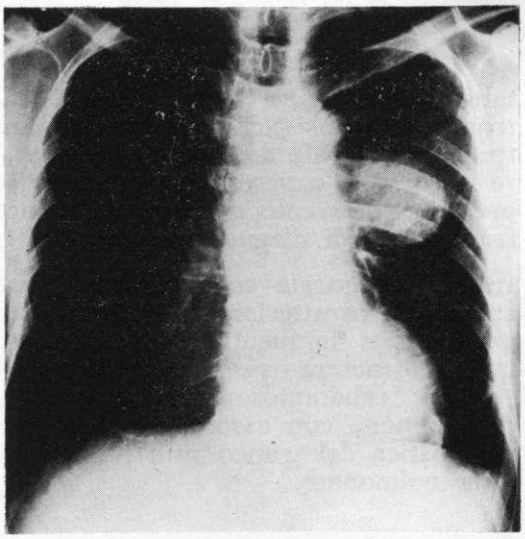

Fig. 1 — Radiografia standard del torace in antero-posteriore che mette in evidenza un'immagine radiopaca, rotondeggiante in sede juxtailare ed appartenente al lobo superiore del polmone sinistro.

La biopsia bronchiale forniva il seguente reperto: « bronchite cronica con presenza di cellule atipiche ».

In presenza di citologia positiva, in previsione di un intervento toraco-chirurgico, il paziente veniva sottoposto a scintigrafia cerebrale, ossea ed epatica che peraltro risultavano negative per aree di tessuto sostitutivo, mentre la scintigrafia vascolare polmonare documentava la mancata perfusione del polmone sinistro (Fig. 2).

Si decideva collegialmente di sottoporre il paziente ad intervento toraco-chirurgico.

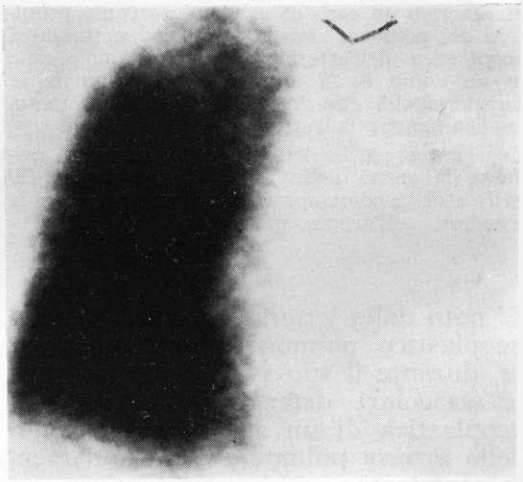

Fig. 2 — Scintigrafia vascolare polmonare ch mette in evidenza un buon flusso del tracciant a livello del polmone destro, ma contemporanea mente l'assenza di tracciante nel polmone sin stro.

Intervento

Toracotomia al IV° spazio sinistro. Polmon espanso, antracotico. Modesto versamento pleu rico sieroso. Nel contesto del lobo superior sinistro si apprezza una massa neoplastica co me mandarino.

Si incide la riflessione pleurica mediastinica si procede allo isolamento dell'arteria polmon

re che appare completamente trombizzata nella sua porzione extrapericardica. Pericardiotomia. Il tronco sinistro dell'arteria polmonare, alla esplorazione, risulta ostruito fino alla sua origine dal tronco comune rendendone impossibile la resezione e la sutura in terreno sano. Arteriotomia trasversale distale ed asportazione di tessuto trombotico a scopo diagnostico. Sutura della arteria.

Biopsia della massa neoplastica polmonare. Drenaggio del cavo pleurico. Sutura a strati della parete.

Dall'esame istopatologico di tali frammenti venne posta la diagnosi di: « Rabdomiosarcoma polmonare e trombosi neoplastica dell'arteria polmonare » (Fig. 3).

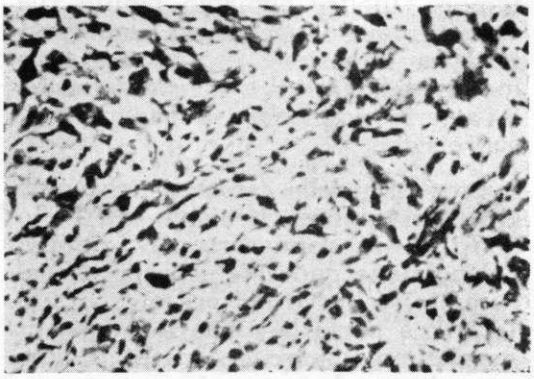

Fig. 3 — Reperto istologico: rabdomiosarcoma. Ematoss. - Eosina 100 X

Discussione e conclusioni

In letteratura figurano segnalati fino ad oggi 10 casi di rabdomiosarcoma primitivo del polmone, e per alcuni di questi la primitività è messa in dubbio.

Il primo caso venne descritto da Helbing nel 1898, come reperto autoptico in un giovane di 23 anni che era stato ricoverato con una sintomatologia di dolori all'emitorace sinistro e nel quale si era riscontrata la esistenza di un versamento pleurico emorragico. Il secondo caso venne segnalato da Zipkin nel 1907 che lo riscontrò alla necroscopia di una bambina di 8 mesi. Il terzo caso venne riportato da Friedmann nel 1929: si trattava di un uomo di 59 anni che presentava masse tumorali in ambedue i polmoni e nelle pleure parietali. Gordon e Boss nel 1955 riportano un altro caso, osservato in una donna di 22 anni, che da due anni accusava tosse secca, dispnea con rapido decadimento delle condizioni generali. Sempre nel 1955 Forbes riporta un caso di rabdomiosarcoma in un uomo di 68 anni che da due mesi accusava tosse, dispnea progressiva e perdita di peso corporeo. Nel 1956 Kostelecky e Stolz riferiscono di un caso osservato in un uomo di 48 anni. Nel 1959 Mc Donald ed Heater illustrarono un altro caso osservato in un uomo di 52 anni che accusava emottisi, cianosi marcata, edema agli arti inferiori. Al tavolo operatorio si notò una grossa massa che prendeva origine dal bronco lobare superiore destro e che invadeva la vena polmonare inferiore omolaterale, penetrava in essa, la trombizzava e si spingeva fino all'atrio sinistro. Nel 1960 Drenann e Mac Cormack riportano il caso di un uomo di 56 anni; nel 1964 Steele riferisce un caso di un uomo di 68 anni, ed infine Fabretto nel 1965 descrive un caso di un paziente di 44 anni.

Dall'esame della casistica sopra riportata risulta che 9 casi erano di sesso maschile e due di sesso femminile in età varia da 8 mesi a 60 anni, con una età media di quasi 44 anni. Considerando che nel polmone normale non esiste tessuto muscolare striato, l'origine di questa neoplasia può essere spiegata da 3 ipotesi diverse:

1) Teoria disembriogenetica: la neoplasia deriverebbe dalla presenza nel viscere di disembrioni eteroplastici come dimostrato direttamente dal caso di Helbing (1898), Kostelecky e Stalz (1956).

2) Teoria della migrazione cellulare: questa ipotesi sostenuta tra gli altri da Drennan e Mac Cormack (1960) prende in considerazione una probabile migrazione di cellule muscolari striate dalla regione faringea all'albero bronchiale in formazione.

3) Teoria della plasticità del mesenchima: tale teoria sostenuta da Forbes (1955) ritiene che il tessuto mesenchimale, assieme a notevolissimi poteri plastici, avrebbe anche una capacità di differenziarsi in un punto qualsiasi in maniera aberrante, il chè potrebbe spiegare l'insorgenza di tutti i casi riscontrati.

Sotto l'aspetto anatomo-patologico il rabdomiosarcoma polmonare può presentarsi con tre aspetti differenti:

1) Diffuso, infiltrante.
2) Polipoide.
3) In forma mista, infiltrante e polipoide.

Le dimensioni sono molto varie, da quelle di un uovo di gallina o di un mandarino, a forme mostruose occupanti l'intero emitorace. Helbing (1898), Zipkin (1907).

Evidentemente il volume è in relazione col tipo di tumore (infiltrativo o misto polipoide diffuso). La consistenza è sempre duro-fibrosa, talora lignea (Gordon e Boss 1955), qualche volta, per avvenuta ulcerazione centrale diventa di consistenza elastica. La sede di impianto è varia anche se si ha una prevalenza per i bronchi lobari superiori. I bronchi possono essere interessati dalla neoplasia anche se sono stati descritti casi in cui il sistema bronchiale risultava solamente divaricato e compresso. In un caso (Mc Donald, 1939) la neoplasia aveva invaso la vena polmonare inferiore trombizzandola fino all'atrio sinistro.

Per quanto riguarda l'istologia è stata riscontrata in genere una grande varietà di cellule, tanto da far inquadrare questi tumori fra i rabdomiosarcomi polimorfocellulari. In genere le cellule costitutive del tumore sono fusate, miste ad altre rotonde di varia grandezza, per lo più con nuclei piccoli ed ipercromici, con uno o più nucleoli e scarso citoplasma; assieme a queste piccole cellule si riscontrano in genere anche cellule grandi, larghe, eosinofile, con nuclei spesso eccentrici e talora multipli.

Per concludere, dall'analisi di quanto è stato esposto, emergono i seguenti punti:

— circa la primitività in sede polmonare dei 10 casi di rabdomiosarcoma riportati nella letteratura, in cinque di questi non è dimostrata;

— circa l'attendibilità del nostro caso, l'indagine istologica prova nettamente la natura rabdomiosarcomatosa del tumore. Inoltre abbiamo potuto rilevare, al tavolo operatorio, una caratteristica estensione neoplastica endoluminale di tutto il tronco sinistro della arteria polmonare a partire dalla sua origine.

A proposito delle caratteristiche generiche del tumore, riteniamo che la diagnosi di rabdomiosarcoma primitivo del polmone può essere posta solo all'esame istologico del pezzo asportato. Infatti, a parte la rarità della localizzazione polmonare di questo tumore, osserviamo che esso si presenta con gli stessi caratteri sintomatologici e radiologici dei carcinomi bronchiali dai quali non può venire distinto in sede clinico-radiologica.

Concludendo possiamo affermare che, in base alle osservazioni cliniche, radiologiche e di laboratorio, potrà venire posta pre-operatoriamente solo una diagnosi generica di tumore polmonare, ma non specifica di rabdomiosarcoma del polmone.

Bibliografia

1) Carnes L. — *Rabdomyosarcoma arising within a cystosarcoma phylloides. Case report and review of the literature.*
Am. J. Surg. Pathol. 2, 423, 1978.

2) Cecconi F. — *Il condrosarcoma primitivo del polmone.*
Arch. It. Chir. 80, 219, 1955.

3) Docimo C., Schilich G., De Maio D. — *In tema di neoplasie mesenchimali maligne del polmone: sull'osservazione di alcune varietà di sarcoma primitivo.*
G. Pneumol. 3, 243, 1959.

4) Drennan J.M., Maccormack R.J.M. — Cit. da Fabretto.

5) Emonot A. — *Sarcoma of the right superior pulmonary vein: physiopathological study of the progressive stenosis in a lobar vein.*
Ann. Med. Interne (Paris) 130, 65, 1979.

6) Fojanini G., Armenio S. — *Il fibrosarcoma del polmone.*
Arch. It. Chir. 75, 87, 1952.

7) Forbes G.B. — Cit. da Fabretto.

8) Fabretto D.A., Paganelli M., Caiafa L. — *Il rabdomiosarcoma primitivo del polmone.* Rassegna della letteratura e rapporto di un caso.
Chir. It. 17, 430, 1965.

9) Gordon L.Z., Boss H. — Cit. da Fabretto.

10) Helbing C. — *Rhabdomyoma der Lunge.*
Zbl. Allg. Path. 9, 433, 1898.

11) Kostelecky A., Stolz J. — Cit. da Fabretto.

12) Lopez R. — *Problems in resections of chest wall sarcomas.*
Am. Surg. 45, 471, 1979.

13) Lupi Herrera E., Drijanski R., Sobrino A. — *Tromboembolia pulmonar. Oclusion de la rama derecha de la arteria pulmonar por càncer del pulmon.*
Arch. Inst. Cardiol. Méx. 48, 662, 1978.

14) Maschio C. — *Rabdomiosarcoma del polmone.*
Riv. Anat. Pat. Oncol. 11, 1161, 1956.

15) Mc Donald S. Jr., Heather J.C. — *Neoplastic invasion of the pulmonary veins and left auricle.*
J. Path. Bact. 48, 533, 1939.

16) Steele J.D. — *The solitary pulmonary nodule.*
Thomas Springfield, 1964.

17) Zipkin R. — *Rhabdomyoma der Bronchus.*
Virchows Arch. f. Path. Anat. 187, 244, 1907.