

This is the peer reviewed version of the following article:

Linfadenectomia sovraomioidea / Chiarini, Luigi; Anesi, Alexandre; Negrello, Sara. - (2019), pp. 75-84.

Edizioni Idelson Gnocchi 1908 srl

Terms of use:

The terms and conditions for the reuse of this version of the manuscript are specified in the publishing policy. For all terms of use and more information see the publisher's website.

23/04/2024 15:06

(Article begins on next page)

TRATTATO
di
TECNICA CHIRURGICA
MAXILLO-FACCIALE
II

A cura della
Società Italiana di Chirurgia Maxillo-Facciale



GG
IDELSON
GNOCCHI

3.3

Linfadenectomia sovraomoioidea

Luigi Chiarini, Alexandre Anesi, Sara Negrello

Lo svuotamento linfonodale sovra-omoioideo è la dissezione laterocervicale selettiva più frequentemente eseguita in caso di carcinoma del cavo orale.

Con il termine “svuotamento linfonodale selettivo” si intende l’asportazione dei pacchetti linfonodali a maggior rischio di metastasi, con la preservazione di uno o più livelli linfonodali di solito rimossi durante uno svuotamento radicale. In particolar modo lo svuotamento sovraomoioideo prevede la dissezione del I-II-III livello linfonodale (ovvero al di sopra, cranialmente, rispetto al muscolo omoioideo).

La possibilità di eseguire dissezioni selettive del collo si basa sul fatto che il drenaggio linfatico delle mucose del cavo orale, in pazienti con carcinoma a cellule squamose precedentemente non trattati, segue percorsi relativamente costanti e di conseguenza le metastasi linfonodali presentano un pattern di diffusione relativamente prevedibile in base alla localizzazione del tumore primitivo.

Gli studi anatomici di Rouvière, Fish e Sigel (e successivamente Shah) hanno concluso che i tumori della cavità orale metastatizzano più frequentemente ai linfonodi del collo del I, II, e III livello, mentre i tumori dell’orofaringe, ipofaringe, laringe metastatizzano più frequentemente al II, III, e IV livello. Il trattamento chirurgico delle metastasi linfonodali è stato proposto ed eseguito in origine da Von Albrecht nel 1875, ai primordi della chirurgia laringea, con la sola asportazione dei linfonodi metastatici; Gluck e Sorensen asportavano anche il muscolo sternocleidomastoideo, la giugulare interna e, talvolta, la carotide. Crile nel 1898 introdusse lo svuotamento linfonodale sistematico in monoblocco con la laringectomia, dimostrando che nella sua casistica i malati così trattati sopravvivevano mediamente quattro volte di più di quelli trattati con semplice laringectomia. In seguito, circa 70 anni dopo, Suarez e Bocca iniziarono a conservare il nervo spinale accessorio, la vena giugulare interna e il muscolo sternocleidomastoideo in caso di tumori della laringe e ipofaringee con collo clinicamente negativo per localizzazioni metastatiche linfonodali.

L’origine dello svuotamento selettivo, invece, non è del tutto chiara. Molti chirurghi hanno usato questo tipo di procedura per decenni senza descriverla formalmente. Per esempio, Kocher eseguiva un’asportazione parziale dei linfonodi nei pazienti con carcinoma del cavo orale e collo N0 già alla fine del diciannovesimo secolo. Con il tempo si diffuse una procedura detta “svuotamento sovraioideo” (cioè del I livello) nei casi di linfadenopatie occulte associate ai carcinomi soprattutto del labbro. In seguito, nel 1972, Lindberg ha dimostrato che i livelli più frequentemente coinvolti in pazienti con carcinoma del cavo orale sono in genere il II e il III; nei carcinomi del pavimento della bocca e della lingua mobile il livello più frequentemente coinvolto è, invece, il I. Più tardi Byers propose i termini “anteriore” e “sovraomoioideo” per indicare le dissezioni parziali, ma solo nel 1991 si iniziò ad usare il termine selettivo per descrivere le resezioni linfonodali limitate (Academy’s Committee for Head and Neck Surgery and Oncology).

In generale lo svuotamento linfonodale laterocervicale del collo può essere eseguito secondo due diversi tempi rispetto al momento dell’asportazione del tumore primario: 1) in contemporanea all’asportazione del tumore pri-

mario ed in assenza di evidenza clinica e radiologica di metastasi linfonodali laterocervicali, ovvero in stadio cN0, al fine di eradicare eventuali metastasi occulte: viene definito svuotamento elettivo o *elective neck dissection*. 2) successivamente all'intervento sul tumore primario, al manifestarsi clinico o radiologico delle metastasi linfonodali laterocervicali: viene definito svuotamento terapeutico o *therapeutic neck dissection*.

Lo svuotamento linfonodale elettivo (cN0) è abitualmente di tipo selettivo. Lo svuotamento selettivo del collo per il carcinoma del cavo orale comprende i livelli I-III ed è altrimenti denominato svuotamento linfonodale laterocervicale sovra-omoioideo. La "depth of invasion" (DOI) è ad oggi il miglior fattore per ipotizzare la presenza di metastasi linfonodali occulte laterocervicali e quindi decidere se attuare uno svuotamento linfonodale laterocervicale elettivo (cN0) o terapeutico (al manifestarsi delle metastasi linfonodali cN+).

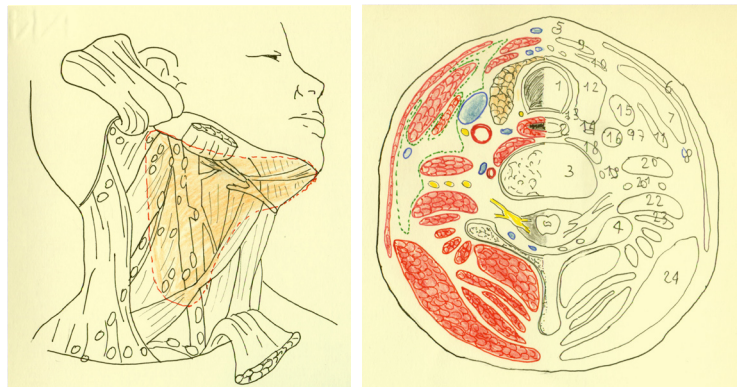
Per carcinomi con una DOI maggiore ai 4mm, si deve programmare uno svuotamento linfonodale elettivo (NCCN Guidelines, 2018). Studi randomizzati hanno dimostrato la superiore efficacia in termini di sopravvivenza dello svuotamento linfonodale elettivo in pazienti affetti da carcinomi del cavo orale cN0, quando la profondità d'infiltrazione (DOI) è superiore ai 3 mm.^{1,2}

Quando la DOI è compresa tra 2 e 4mm si deve valutare e soppesare quando sia attuabile l'alternativa di un follow-up stringente ed accurato, secondo le specifiche condizioni socio-sanitarie del paziente in esame. In caso di dubbia aderenza al follow-up clinico-strumentale, consigliamo di effettuare uno svuotamento elettivo sovraomoioideo.

In conclusione, lo svuotamento selettivo sovra-omoioideo del collo è attualmente indicato nei pazienti con carcinoma squamoso del cavo orale senza evidenza clinica o radiologica di coinvolgimento linfonodale(cN0), da attuarsi in unico tempo con l'asportazione radicale del tumore primario.

Preparazione all'intervento e posizionamento del paziente

- Rasatura accurata di collo, area sterno-clavicolare ed area perimastoidea
- Prima del disegno porre la testa del paziente in posizione iperestesa, ponendo se necessario un rialzo sotto le spalle
- Ruotare la testa del paziente verso il lato opposto allo svuotamento
- Richiedere sempre all'anestesista di mantenere il paziente decurarizzato



Disegno sinistro: in scuro delimitata l'area laterocervicale oggetto di svuotamento linfonodale sovraomoioideo.

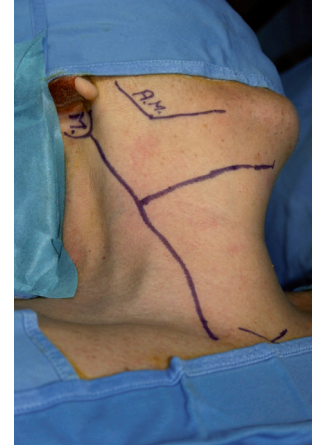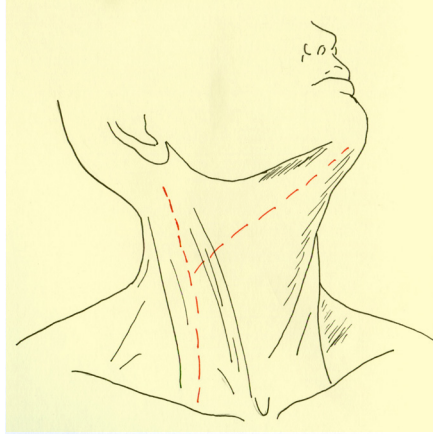
Disegno destro: nel tratteggio viene incluso lo spazio oggetto di svuotamento sovraomoioideo

- | | |
|-----------------------------------|----------------------------|
| 1 = trachea | 13 = n. ricorrente |
| 2 = esofago | 14 = v. tiroidea inferiore |
| 3 = settima vertebra cervicale | 15 = v. giugulare interna |
| 4 = articolazione interapofisaria | 16 = a. carotide comune |
| 5 = vena giugulare anteriore | 17 = n. vago |
| 6 = platisma | 18 = m. prevertebrali |
| 7 = sternocleidomastoideo | 19 = v. e a. vertebrale |
| 8 = vena giugulare esterna | 20 = scaleno anteriore |
| 9 = sternoiideo | 21 = plesso brachiale |
| 10 = stermotiroideo | 22 = scaleno medio |
| 11 = omoioideo | 23 = scaleno posteriore |
| 12 = tiroide | 24 = trapezi |

Linee di incisione latero-cervicali

Principi del disegno dei lembi cutanei:

- Permettere di eseguire lo svuotamento nelle migliori condizioni possibili
- Permettere una sutura cervicale estetica sia nella disposizione delle cicatrici verticali che utilizzando le linee di Langer e le pieghe cutanee naturali
- Garantire la massima protezione e copertura dell'asse vascolare principale, evitando che la sutura verticale o che l'incrocio delle suture vi cadano al di sopra. Evitare che l'incrocio della linea d'incisione verticale e orizzontale crei degli angoli acuti.



Disegni

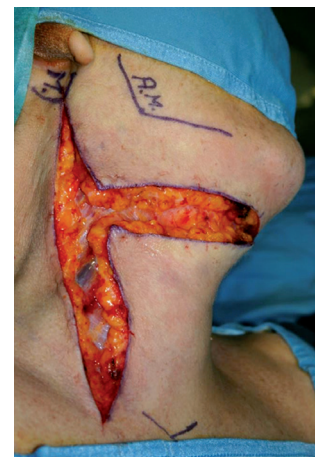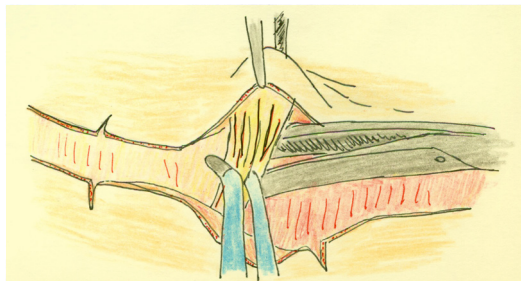
- Porre la testa del paziente in posizione iperestesa prima di delineare con la penna dermografica i punti di repere.
- Incisione sottomandibolare orizzontale e comunque sempre almeno 2 cm al di sotto del bordo inferiore del corpo mandibolare per evitare la lesione n. marginalis mandibulae.
- Incisione verticale in corrispondenza dell'inserzione claveare dello sterno-cleido-mastoideo.

Step 2

Allestimento dei lembi cutanei-sottocutanei-platisma

Incisione di cute con bisturi (n. 10 o 15). Incisione del derma e sottocute con elettrobisturi.

Disegno: dissezione con forbici ed elettrocoagulazione con bipolare.

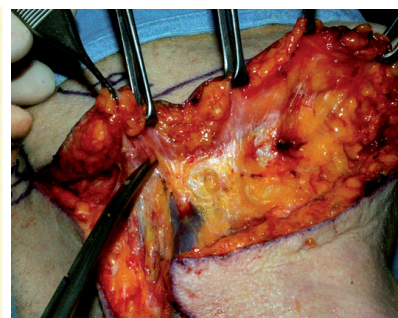


Step 3

Elevazione del lembo cutaneo-sottocutaneo-platisma superiore

A sinistra: il lembo superiore viene sollevato progressivamente seguendo la faccia profonda del muscolo platisma. Fondamentale la trazione verso l'alto mediante 2 pinze di Kocher o Allis ad opera del 2° operatore.

Disegno a sinistra: rilevare il margine anteriore e posteriore del platisma, quest'ultimo in stretta relazione con la vena giugulare esterna e nervo gran auricolare.

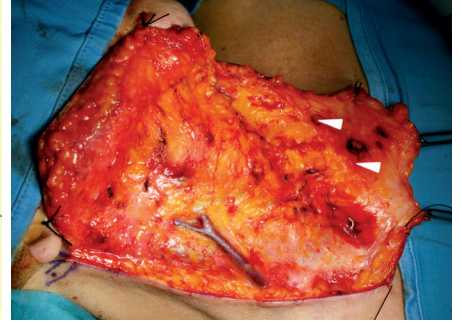
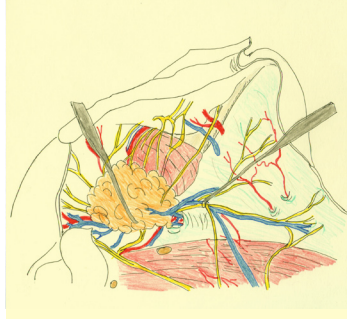


Step 4

Step 5

Elevazione del lembo mio-cutaneo anteriore

Indicato con teste di freccia il margine anteriore del platisma. Visibile l'emergenza della giugulare esterna. Disegno: rapporto della vena giugulare esterna in relazione alla parotide

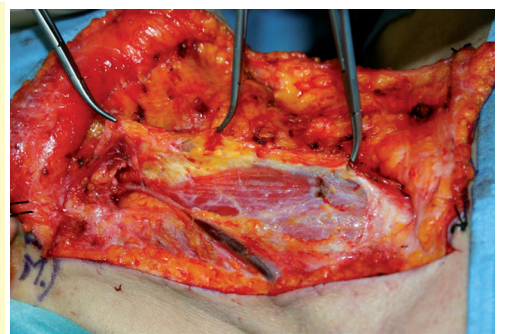
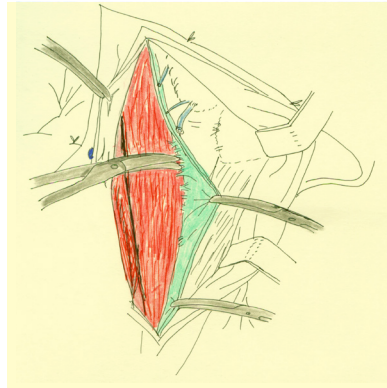


Step 6

Isolamento della fascia aponeurotiche

Il muscolo sternocleidomastoideo è avvolto da uno sdoppiamento della fascia cervicale superficiale:

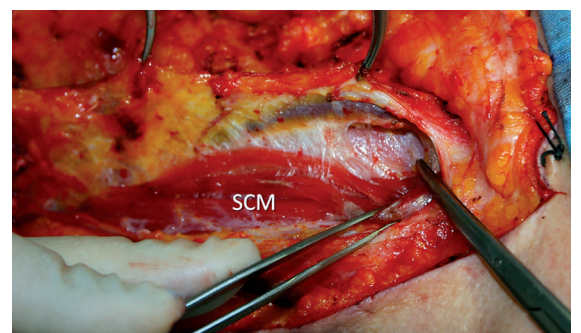

- incisione del foglietto superficiale del m. sternocleidomastoideo (SCM)
- scollamento del perimio del muscolo
- esposizione margine anteriore del muscolo



Step 7

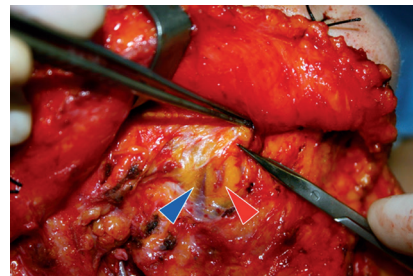
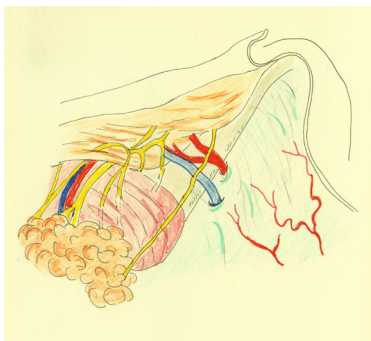
Individuazione del ventre anteriore del m. omoioideo (il cui margine inferiore costituisce il margine inferiore dello svuotamento)

Reperito del ventre anteriore del muscolo omoioideo (indicato dalla forbice), il cui margine inferiore costituisce il margine inferiore dello svuotamento



Individuazione del nervo marginalis mandibulae

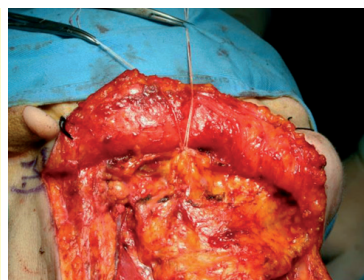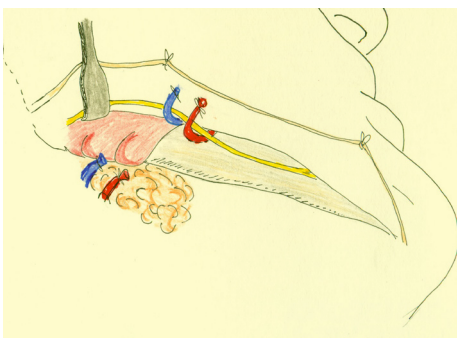
- Il platisma sollevato è trazionato in alto nel lembo superiore.
- Individuazione della vena facciale (freccia blu) ed dell'arteria facciale al davanti (freccia rossa).
- Al di sopra della vena decorre il nervo marginalis mandibulae (forbici), la cui funzione va verificata mediante un neuro-elettrostimolatore.



Step 8

Protezione del nervo marginalis mandibulae

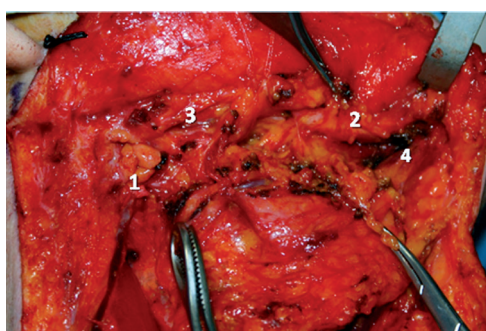
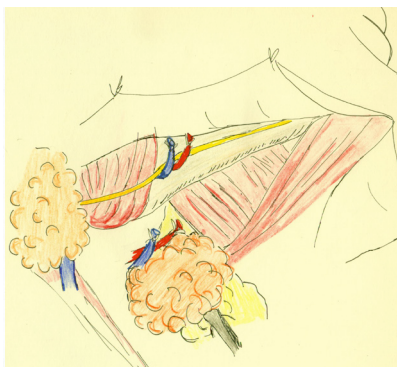
- Legata e tagliata la vena facciale, trazionato il moncone superiore del vaso con un filo, si potrà proteggere il nervo marginalis mandibulae senza dissezione.
- In questa fase può essere sezionata e ribaltata fase anche l'arteria facciale, come in questo caso.



Step 9

Individuazione del margine superiore dello svuotamento

- 1.polo inferiore gh. parotide
- 2.margine mandibolare
- 3.ramo marginale del VII n.c. protetto in alto
- 4.ventre anteriore del m. gastrico

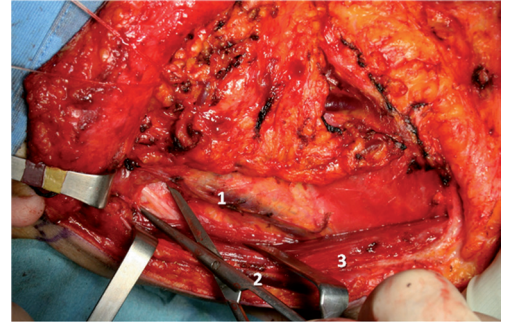
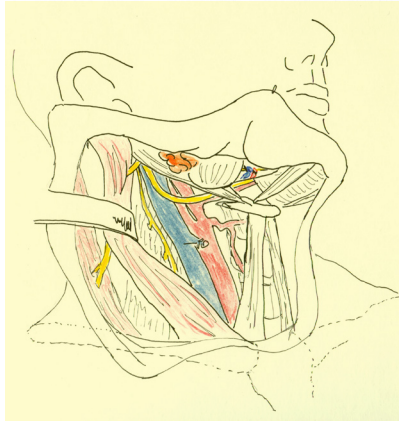


Step 10

Step 11

Ricerca dell'ingresso del n. accessorio spinale sulla faccia profonda del m. sternocleidomastoideo

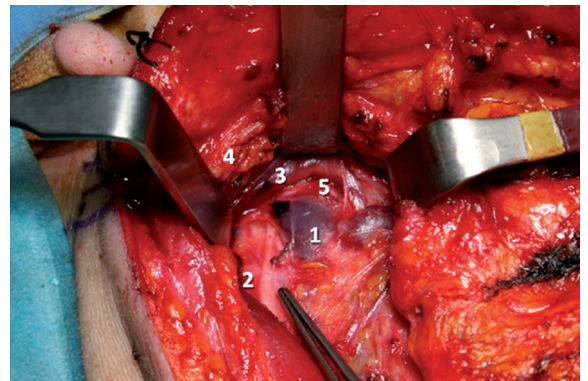
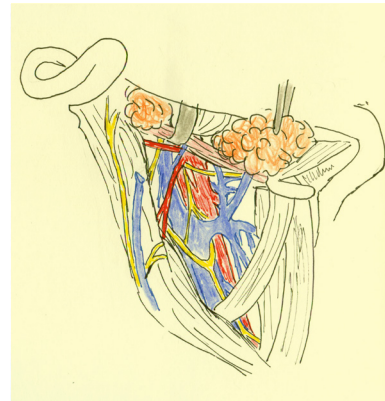
1. Vena giugulare interna
2. Vena giugulare esterna
3. Muscolo sternocleidomastoideo (SCM)



Individuazione del ventre posteriore del m. digastrico e definizione del livello linfonodale IIA e IIB

Seguendo verso l'alto l'XI n.c. si individua il ventre posteriore del m. digastrico, al di sotto del quale si trova la vena giugulare interna (VGI) e l'arteria occipitale. In caso di parotide voluminosa sezionare il polo inferiore della ghiandola.

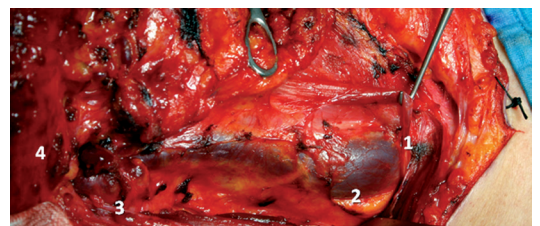1. Vena giugulare interna (VGI)
2. N. accessorio spinale (XI n.c.) indicato dalla pinza
3. Ventre posteriore del m. digastrico
4. Polo inferiore della gh. parotide
5. Arteria occipitale



Step 12

Limite inferiore dello svuotamento (m. omoioideo). Esposizione dell'asse giugulo-carotideo

1. Muscolo omoioideo trazione sul tendine intermedio
2. Vena giugulare interna
3. Muscolo sterno-cleido-mastoideo
4. Lembo cute-sottocute-platisma superiore

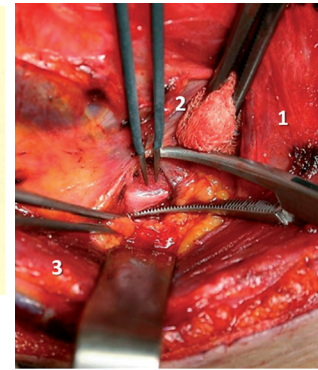



Step 13

Individuazione del nervo vago al limite inferiore dello svuotamento. Individuazione nervo frenico sul m. scaleno anteriore (piano profondo dello svuotamento)

Scendendo in profondità sul margine posteriore della vena giugulare interna (VGI) si individua prima il nervo vago (X n.c.) e successivamente si ricerca il n. frenico a contatto con il muscolo scaleno anteriore (piano profondo dello svuotamento); verificare con neuro-elettrostimolatore.

1. Muscolo omoioideo trazionato sul tendine intermedio
2. Vena giugulare interna trazionata con un tampone
3. Muscolo sterno-cleido-mastoideo

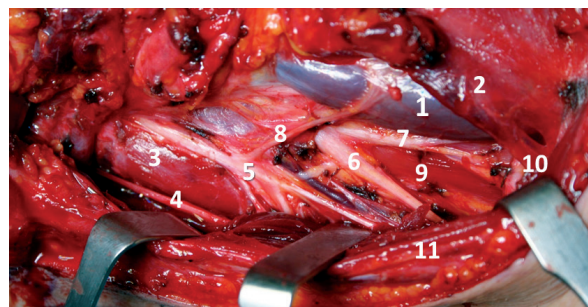
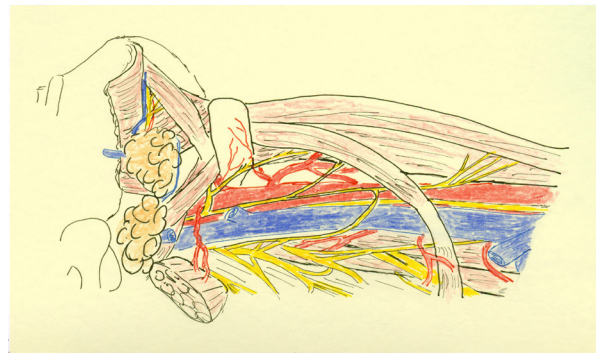

Step 14

Individuazione del margine posteriore dello svuotamento. Dissezione dal basso della v. Giugulare interna. Dissezione e preservazione del plesso cervicale da c2 a c4

1. Vena giugulare interna
2. Muscolo omoioideo
3. Muscolo elevatore della scapola
4. Nervo accessorio spinale
5. Rami C2-C3 del plesso cervicale
6. Ramo C4 del plesso cervicale
7. Nervo frenico
8. Ramo ascendente dell'ansa dell'ipoglosso
9. Muscolo scaleno anteriore
10. Arteria cervicale trasversa
11. Muscolo sternocleidomastoideo

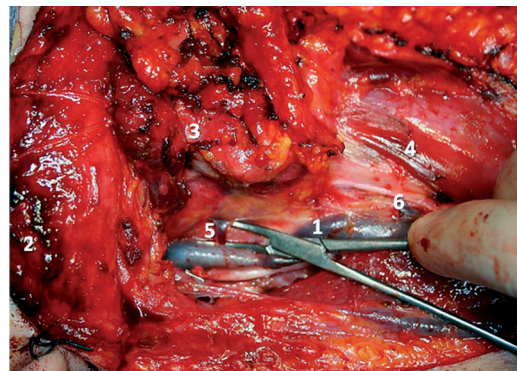
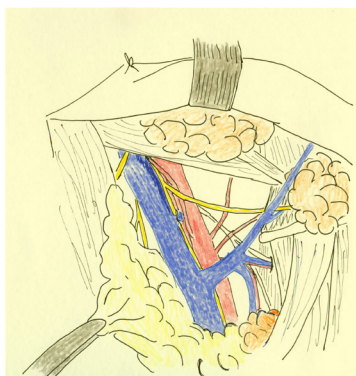
Nel disegno: Dissezione con forbice della guaina dell'asse vascolo nervoso ed elettrocoagulazione prima del taglio



Step 15

Isolamento e sezione del tronco venoso tiro-linguo-facciale

1. Vena giugulare interna
2. Lembo cutaneo-platista superiore
3. Livello IIB in monoblocco a IIA in fase di dissezione
4. Muscolo sterno-ioideo
5. Tronco venoso tiro-linguo-facciale
6. Vena tiroidea media legata

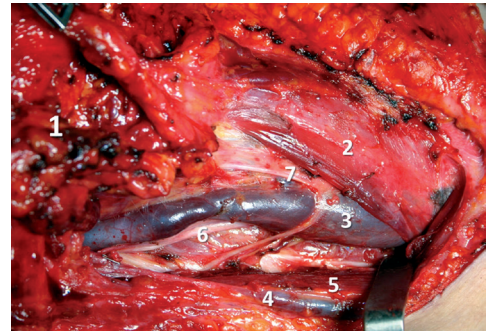
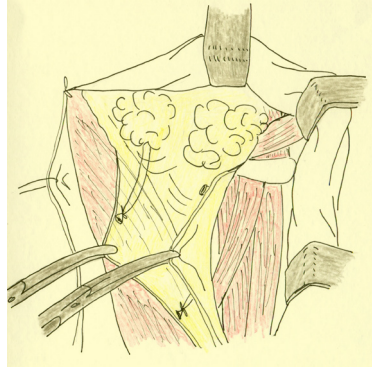


Step 16

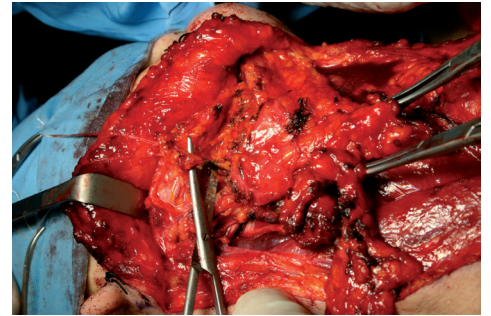
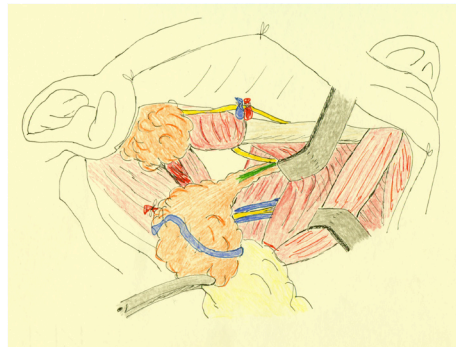
Step 17

Individuazione del margine mediale dello svuotamento (muscolo sterno-ioideo)

1. Monoblocco linfonodale trazione verso l'alto
2. Muscolo sterno-ioideo
3. Vena giugulare interna
4. Vena giugulare esterna
5. Muscolo sternocleidomastoideo
6. Nervo vago
7. Ansa dell'ipoglosso (o cervicale profonda), la cui branca discendente motoria può essere elettrostimolata



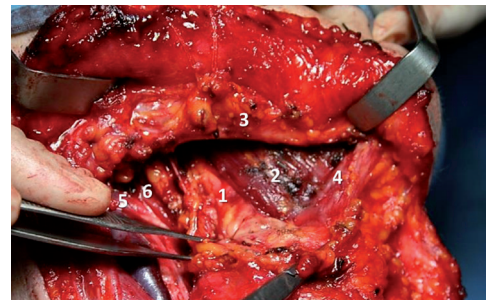
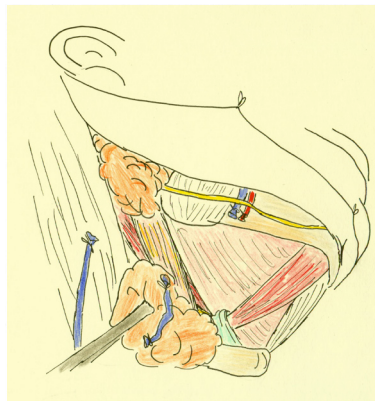
Step 18

Dissezione del polo superiore del livello IB

Step 19

Isolamento ed individuazione del muscolo miloioideo

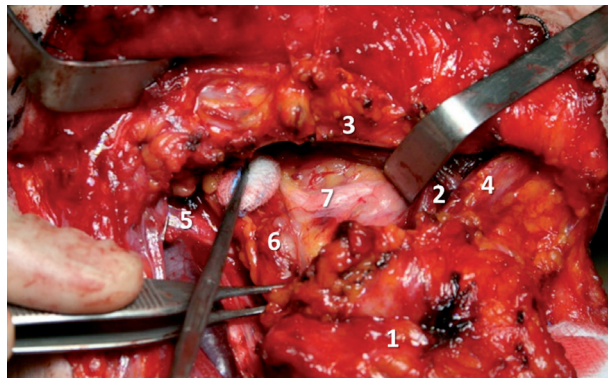
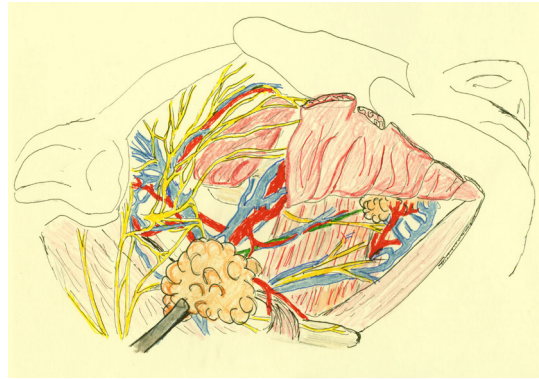1. Monoblocco linfonodale trazione verso il basso, in cui è compresa anche la gh. sottomandibolare
2. Muscolo miloioideo
3. Margine mandibolare inferiore
4. Ventre anteriore del m. digastrico
5. Ventre posteriore del m. digastrico
6. Muscolo stiloioideo



Dissezione del livello IB. Individuazione del nervo linguale

Gh. sottomandibolare trazionata verso il basso con un tampone dopo aver re-tratto il m. miloioideo con un divaricatore.

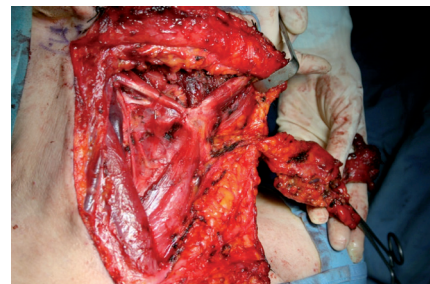
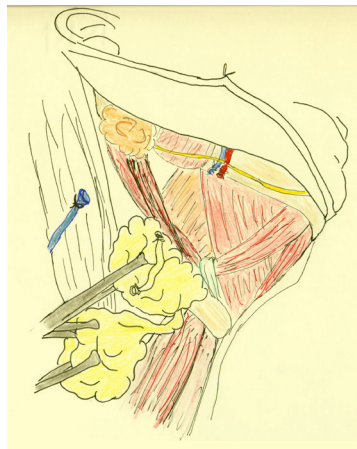
1. Monoblocco linfonodale trazionato verso il basso
2. Muscolo miloioideo trazionato
3. Margine mandibolare inferiore
4. Ventre anteriore del m. digastrico
5. Ventre posteriore del m. digastrico
6. Gh. sottomandibolare
7. Nervo Linguale



Step 20

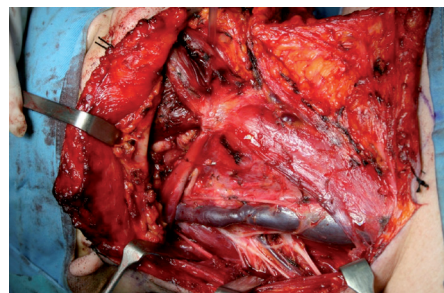
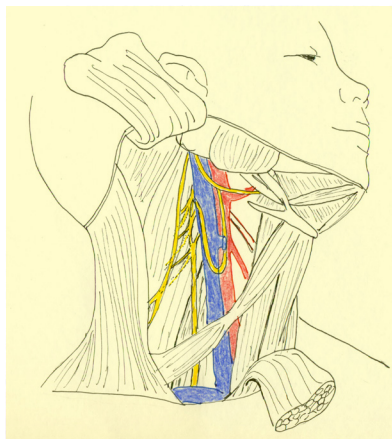
Exeresi del monoblocco linfonodale laterocervicale

Il monoblocco linfonodale rimane attaccato solo all'inserzione ioidea del muscolo sterno-ioideo.



Step 21

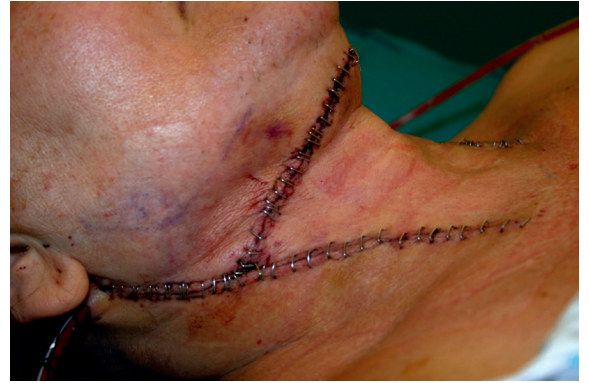Controllo dell'emostasi



Step 22

Sutura

Un drenaggio in aspirazione si porta al di sotto del muscolo sternocleidomastoideo ed uno in area sottomentale/sottomandibolare.



Gli schemi anatomici sono stati eseguiti dalla dott.ssa Sara Negrello.