

This is the peer reviewed version of the following article:

Curioso comportamento di un corpo estraneo (protesi dentaria) migrato dalle vie aeree nel tubo digerente / Morandi, Uliano; Tazzioli, Giovanni; Smerieri, A; Lavini, C; Rigo, Gp; Leonelli, V; Antonioli, A; Codeluppi, Pl. - In: BOLLETTINO DELLA SOCIETÀ MEDICO-CHIRURGICA DI MODENA. - ISSN 0366-3434. - 83:(1983), pp. 173-175.

Terms of use:

The terms and conditions for the reuse of this version of the manuscript are specified in the publishing policy. For all terms of use and more information see the publisher's website.

23/04/2024 18:47

(Article begins on next page)

CURIOSO COMPORTAMENTO DI UN CORPO ESTRANEO (protesi dentaria) MIGRATO DALLE VIE AEREE NEL TUBO DIGERENTE

Morandi U., Tazzioli G., Smerieri A., Lavini C.,
Rigo G. P.*, Leonelli V., Antonioli A.*, Codeluppi P.L.*

Università degli Studi di Modena
Cattedra e divisione di chirurgia toracica (Direttore: prof. R. Lodi)
Cattedra di Gastroenterologia* (Direttore: prof. F. Manenti)

Riassunto

Il passaggio di un corpo estraneo (c.e.) dall'albero respiratorio all'apparato gastrointestinale è un'evenienza singolare. Gli AA. descrivono l'itinerario seguito da una protesi dentaria, inalata e dipoi deglutita da un paziente ed arrestata a livello della valvola ileocecale. Viene sottolineata l'importanza della colonscopia nella prevenzione delle lesioni della parete intestinale.

Parole chiave: Corpo estraneo, apparato respiratorio, tubo gastroenterico.

Summary - Curious behaviour of a foreign body migrated from the lung to the intestinal tract.

The passage of a foreign body from the lung to the intestinal tract is a singular occurrence. The Authors describe the itinerary traveled by a dental prosthesis, that a patient had inhaled, than swallowed and that is dwelled on the ileocecal valve. The Authors underline the importance of the endoscopic removal to avoid lesions of the intestinal valve.

Key words: Foreign body, lung, gastrointestinal tract.

Premesse

La migrazione inavvertita di un corpo estraneo dalle vie respiratorie al tubo digerente è un avvenimento di straordinaria rarità, di cui non abbiamo riscontrato precedenti casi nella letteratura consultata.

In occasione del riscontro di una singolare osservazione, in questa nota viene riferito l'itinerario seguito da un corpo estraneo, una protesi dentaria, inalato da un paziente in seguito ad un incidente sul lavoro e quindi passato nel tratto gastrointestinale.

Osservazione personale

Il paziente G.P., maschio, di anni 59, nel giugno 1983 fu ricoverato nel Reparto di Rianimazione di un Ospedale zonale per trauma toraco-addominale e iniziale sindrome da annegamento, in seguito alla caduta

accidentale in un pozzo. Il quadro clinico era complicato dalla presenza di fratture costali multiple all'emitorace destro, frattura della mandibola e dell'osso sacro, con importante ematoma lombo-sacrale. Una paracentesi, praticata per il sospetto di lesioni degli organi addominali, era stata negativa. L'esame radiologico del torace (Fig. 1) metteva in evidenza la presenza, nell'albero bronchiale destro, di un corpo estraneo (c.e.) che, grazie all'anamnesi, veniva identificato con la protesi dentaria del paziente.

La terapia rianimatoria permetteva il recupero della funzionalità respiratoria e l'uscita dallo stato di coma leggero (con midriasi bilaterale) presente al momento del ricovero.

Veniva allora trasferito alla Divisione di Chirurgia Toracica del Policlinico Universitario di Modena per l'asportazione del c.e. per via endoscopica. L'esame radiografico di controllo (Fig. 2) documentava però la scomparsa della protesi dalle vie aeree ed il suo passaggio nello stomaco (Fig. 3). Si decideva pertanto di attendere l'espulsione attraverso le vie naturali. Indagini radiografiche seriate, eseguite dapprima ogni 12

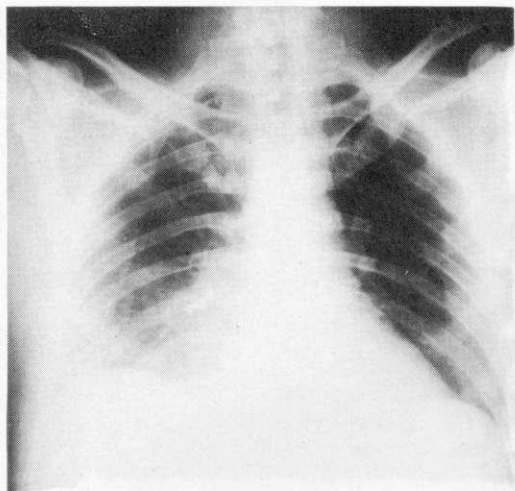


Fig. 1 - G.P. a. 59 - radiografia del torace in antero-posteriore che documenta la presenza del c.e. inalato nell'albero bronchiale e precisamente nel segmento paracardiaco del lobo inferiore di destra che appare addensato per la broncoostruzione.

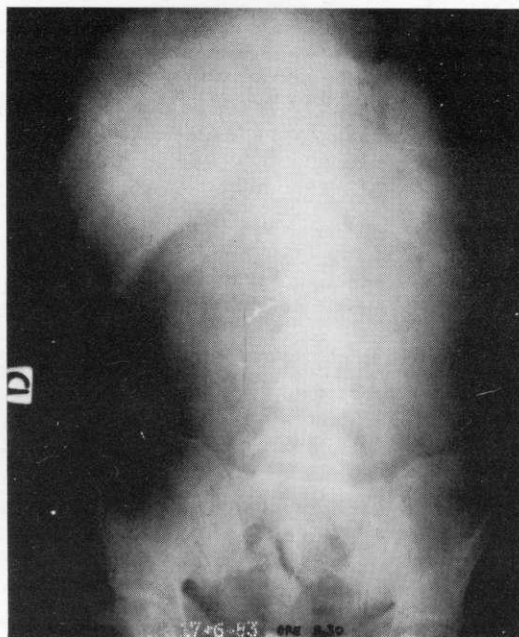


Fig. 3 - G.P. a. 59 Radiografia dell'addome a vuoto eseguita dopo il mancato riscontro del c.e. nell'apparato respiratorio. Il c.e. è migrato nello stomaco.

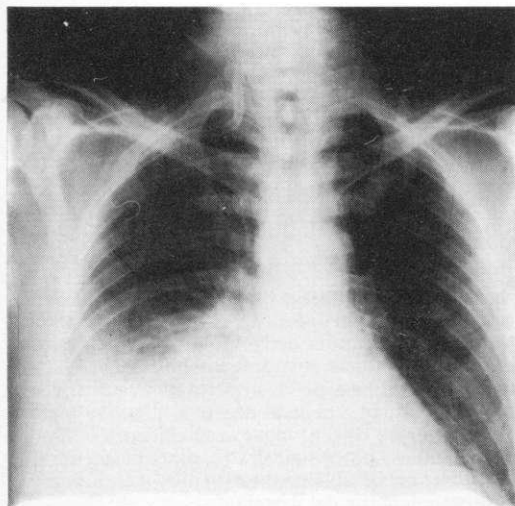


Fig. 2 - G.P. a. 59 - Radiografia del torace: controllo eseguito 24 ore dopo la radiografia precedente. La protesi è scomparsa dall'albero bronchiale.

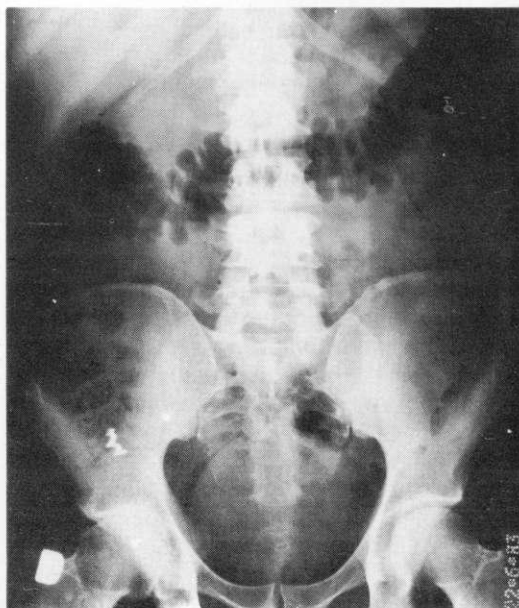

Fig. 4 - G.P. a. 59 - Radiografia dell'addome a vuoto eseguita secondo lo schema del monitoraggio programmato come riferito nel testo. Il c.e. si è arrestato all'altezza della valvola ileo-cecale.

ore e poi 24 ore, permettevano di seguire il tragitto del corpo estraneo fino a livello della valvola ileo-cecale, ove la progressione si arrestava (Fig. 4). Il c.e., come si poteva valutare dalle immagini radiologiche,

presentava dei margini uncinati (Fig. 5) che ne impedivano il transito all'altezza della valvola ileo-cecale. La sua conformazione dunque avrebbe potuto provocare lesioni da decubito, con il pericolo di una perforazione del canale intestinale.

Per queste ragioni venne eseguita una pancolonscopia che ha consentito l'asportazione del c.e. mediante pinza biptica (Fig. 6).

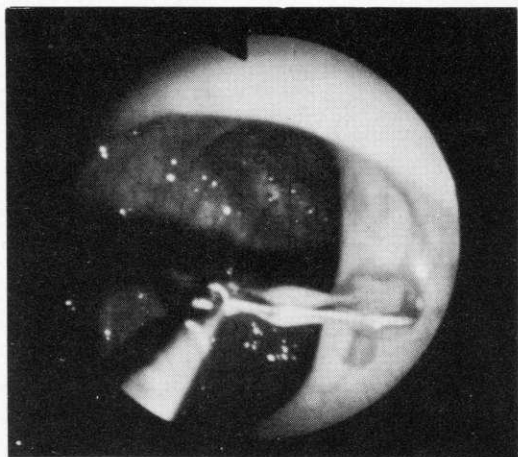


Fig. 5 - G.P. a.59 - Visione endoscopica durante pancolonscopia. La protesi dentaria viene afferrata ed estratta dalla pinza biptica.

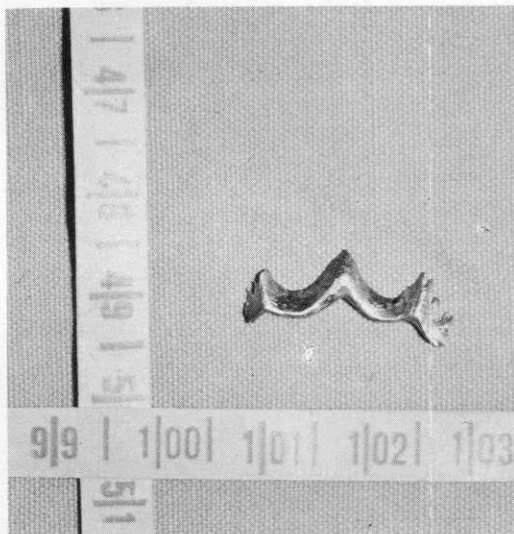


Fig. 6 - G.P. a. 59 - Rappresentazione del corpo estraneo (protesi dentaria) asportato in pancolonscopia.

Discussione e conclusioni

Per dare una spiegazione del meccanismo di trasferimento del c.e. dai bronchi allo stomaco, riteniamo che un accesso di tosse abbia espulso il c.e. dall'albero respiratorio; la limitazione articolare della mandibola, per la frattura riportata, ne ha verosimilmente impedito l'eliminazione dal cavo orale, obbligando il paziente ad una involontaria deglutizione.

La presenza di c.e. nelle vie respiratorie o nel tratto gastro-intestinale non è affatto una situazione rara (1). È però senz'altro singolare il suo passaggio, in modo inavvertito, dalle prime al secondo.

Quando l'eliminazione per le vie naturali sia ritardata od arrestata, per prevenire gravi lesioni, è tassativa l'asportazione del c.e. mediante intervento, endoscopico (2, 3) in un primo tempo, eventualmente chirur-

gico se il tentativo precedente dovesse fallire.

Per concludere, abbiamo ritenuto utile riferire il caso per mettere in evidenza non solo l'avvenimento inavvertito del transito del c.e. dalle vie respiratorie al tubo digerente, ma soprattutto la possibilità del suo recupero per via colonscopica, evitando in tal modo un intervento chirurgico.

Bibliografia

- 1) Lodi R., Olivieri V.: A proposito di 67 osservazioni di corpi estranei nel tubo digerente. Boll. Soc. Med. Chir. Modena, 60, 271, 1960.
- 2) McCanse D. E., Kurchin A., Hinshaw J. R.: Gastrointestinal foreign bodies. Am. J. Surg. 142, 335, 1981.
- 3) Viceconte G., Viceconte G. W., Bogliolo G., Pietropaolo V., Dell'anna A. and Montori A.: Endoscopy, 14, 176, 1982.