This is the peer reviewd version of the followng article:

La correzione chirurgica delle malformazioni congenite della parete toracica anteriore / Lodi, Renzo; Morandi, Uliano; Tazzioli, Giovanni; Lavini, C; Marchioni, Carlo Felice. - STAMPA. - (1986), pp. 1703-1710. (Intervento presentato al convegno XII Congresso Nazionale della Società Italiana di Ricerche in Chirurgia tenutosi a Modena nel 20-22 ottobre 1986).

Terms of use:

The terms and conditions for the reuse of this version of the manuscript are specified in the publishing policy. For all terms of use and more information see the publisher's website.

28/04/2024 10:11

(Article begins on next page)

La correzione chirurgica delle malformazioni congenite della parete toracica anteriore

XII Congresso
Nazionale
della Società Italiana
di Ricerche in Chirurgia

Modena
20-22 novembre 1986

R. LODI, U. MORANDI, G. TAZZIOLI,
C. LAVINI e C.F. MARCHIONI

Cattedra e Divisione di Chirurgia Toracica
**. Cattedra di Fisiopatologia Respiratoria*
Università di Modena

RIASSUNTO

Le malformazioni congenite della parete toracica ante=
riore rappresentano una patologia di frequente osser=
vazione con estrinsecazione clinica di gravità varia=
bile per quanto riguarda le alterazioni funzionali
cardiorespiratorie e psicologiche.
Gli AA. riportano la loro esperienza relativa ai pro=
blemi diagnostici,alle indicazioni ed alle tecniche
chirurgiche originali di correzione mediante sterno-
-condro-costo-plastica e fissazione e stabilizzazione
interna.
Presentano inoltre i risultati morfologici e funzio=
nali conseguiti in una casistica comprendente 55 pa=
zienti operati.

Le deformità più frequenti della parete toracica ante=
riore sono il pectus excavatum(o torace ad imbuto)ed
il pectus carinatum(o torace carenato).
La causa delle due malformazioni è un'anomalia conge=
nita osteo-cartilaginea sterno-condro-costale.
Dal punto di vista biochimico ed istologico si è po=
tuto provare un ritardo catabolico dello sviluppo ed
un difetto di sintesi del condroitinsolfato della ma=
trice cartilaginea. Questi fattori possono condiziona=
re una instabilità meccanica parietale che,per effetto

Copyright 1986 by Monduzzi Editore S.p.A. - Bologna (Italy)

dell'ipobarismo intratoracico fisiologico,potrebbero essere responsabili dell'infossamento anteriore della parete toracica.
Da un'analisi accurata degli alberi genealogici relativi ai 55 casi di pectus excavatum e carinatum (rispettivamente 45 e 10) da noi osservati e corretti,si è potuto appurare la chiara impronta genetica delle due malformazioni,intesa come carattere dominante di tipo mendeliano.

PECTUS EXCAVATUM

Morfologicamente l'anomalia è caratterizzata da una depressione dello sterno e dell'apofisi ensiforme con concomitante inflessione delle cartilagini sterno-costali e talora delle coste e riduzione dei diametri antero-posteriori del torace(Fig.1).
La frequenza della malformazione oscilla,a seconda delle popolazioni considerate,tra lo 0,4‰ ed il 2‰. Il sesso maschile è colpito con un rapporto di 2 a 1 rispetto al femminile.
A seconda dell'entità,dell'estensione e della posizione della depressione sterno-condro-costale,il pectus excavatum viene distinto nei seguenti tipi :
- a imbuto,limitato nella parte inferiore dello sterno
- piatto,con infossamento meno profondo ma più ampio ed esteso bilateralmente
- scanalato,quando lo sterno è infossato per tutta la sua lunghezza

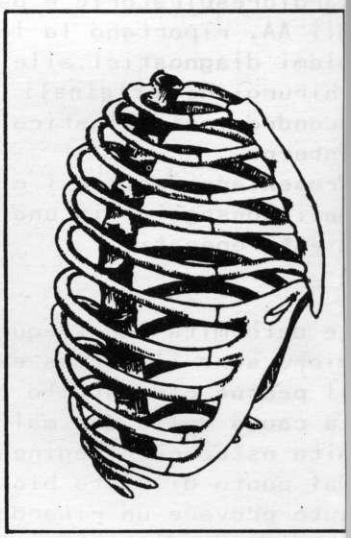

Fig.1 : Configurazione scheletrica della parete toracica nel pectus excavatum.
Fig.2 : Configurazione scheletrica della parete toracica nel pectus carinatum.

- asimmetrico,quando lo sterno è torto sul suo asse maggiore e ruotato verso destra usualmente ,con marcata depressione omolaterale.

Caratteri clinici

I disturbi soggettivi possono essere assenti o,quando presenti,essere molto variabili.
Quando la malformazione è sintomatica può manifestarsi con implicazioni psicologiche,cardiache,respiratorie ed esofagee. Non sono infrequenti le associazioni con altre malformazioni osteoarticolari,cardiache,vascolari(Marfan) e renali.

Valutazione del danno estetico e funzionale

L'entità della malformazione è stata valutata in passato con varie metodiche.
Dopo l'avvento della TAC,siamo dell'opinione che l'indice di compressione sia valutabile con precisione mediante questa metodica che consente non solo lo studio dimensionale dello spazio sterno-vertebrale su tutti i piani toracici,ma anche il calcolo dello spostamento posizionale degli organi mediastinici,in particolare del cuore. La TAC consente inoltre di progettare il piano correttivo preoperatoriamente con cura al fine di ottenere il risultato estetico e funzionale migliore (Figg.3 e 4).
Lo studio completo della malformazione va compiuto con indagini radiografiche del torace in due proiezioni, l'ECG a riposo e dopo sforzo,l'esofagografia,l'esame radiografico del rachide dorsale ,la TAC. Vanno inoltre eseguite altre indagini speciali come la fonocardiografia,l'ecocardiografia,la spirometria integrata dalla pletismografia corporea e dall'emogasanalisi.

PECTUS CARINATUM

Il torace carenato per frequenza è la seconda malformazione della parete anteriore e laterale del torace dopo il pectus excavatum. L'anomalia è caratterizzata da una protrusione anteriore dello sterno e delle cartilagini costali adiacenti (Fig.2).
A seconda delle caratteristiche morfologiche il pectus carinatum si distingue in :

- protrusione mediana dello sterno in toto o del manubrio
- protrusione laterale.

Anche questa anomalia può associarsi ad altre malformazioni quali : cardiopatie congenite,morbo di Sprengel, emimielia,mongolismo,cifosi o cifoscoliosi.
Dai nostri studi si manifesta come una forma a dominanza completa.
La sintomatologia è meno manifesta rispetto al pectus excavatum e compare solo nel 25% dei casi(Figg.5 e 6).

Criteri ed indicazioni per la correzione chirurgica

Oggi la maggior parte degli specialisti,cardiologi e pneumologi,è orientata verso la realizzazione di un in=

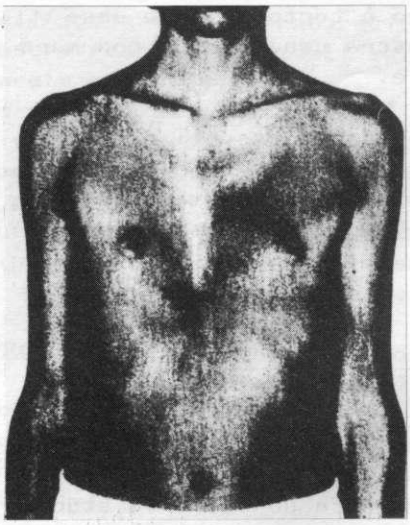

Fig.3 : Pectus excavatum, varietà scanalata asimmetrica destra (maschio di 16 anni).

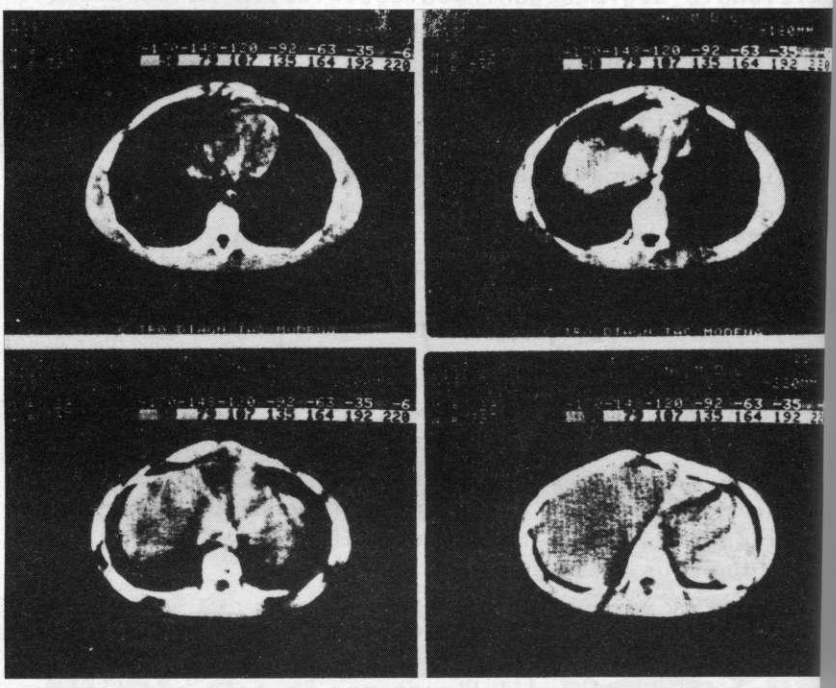

Fig.4 : Tomografia computerizzata toraco-mediastinica Marcata depressione della parete anteriore, destrorotazione dello sterno, infossamento omolaterale costo-cartilagineo, totale collocazione sinistra del cuore.

tervento radicale in più del 50% dei portatori di pectus excavatum e carinatum.

Le indicazioni sono basate su tre ordini di fattori :

- entità delle turbe funzionali cardio-circolatorie e respiratorie

Fig.5 :Pectus carinatum,varietà protrusione anteriore del manubrio (maschio di 15 anni).

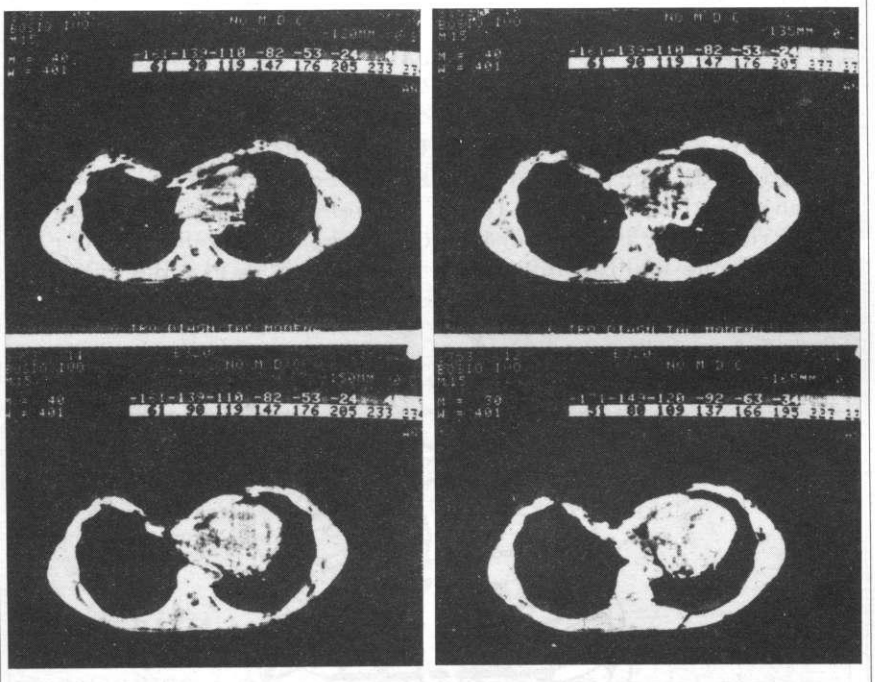

Fig.6 :Tomografia computerizzata toraco-mediastinica. L'ombra cardiaca non giunge a contatto dello sterno. Le cavità pleuriche presentano bilateralmente un maggiore asse sagittale.

- alterazioni estetiche psicologicamente non accettate
- turbe del comportamento con conflittualità interna ed esterna.

Per quanto riguarda l'età,l'epoca più adatta per la correzione è l'adolescenza. Tuttavia secondo la nostra esperienza l'indicazione chirurgica sussiste anche oltre questo periodo per ingravescenza dei deficit funzionali e per profonde motivazioni psicologiche.

In sintesi le controindicazioni sono : età al di sotto dei 5 anni o sopra i 60 anni, presenza di Marfan, associazione con grave cifoscoliosi o gravi vizi cardiaci.

METODICHE CHIRURGICHE

Nella pratica toracochirurgica le più frequenti anomalie della parete toracica vengono oggi corrette mediante la tecnica della "sterno-condro-costo-plastica" in espansione anteriore per il pectus excavatum, in riduzione posteriore per il pectus carinatum.
I tempi fondamentali, come in tutte le varianti tecniche proposte, sono due : la correzione della deformità mediante resezione delle cartilagini costali per via encondrale associata ad osteotomia cuneiforme trasversale dello sterno dove inizia il difetto, ed il mantenimento della corretta posizione con un sistema di stabilizzazione interna.
La fissazione interna è attuata mediante fili di Kirschner o barrette ad ali di gabbiano posizionate in sede retrosternale.
L'osteotomia trasversale dello sterno viene suturata con fili di acciaio in posizione corretta(Fig.7).
Riteniamo indispensabile la conservazione e la ricostruzione del piano pericondrale per assicurare la rigenerazione cartilaginea, la stabilità della parete toracica ed evitare l'iperostosi.

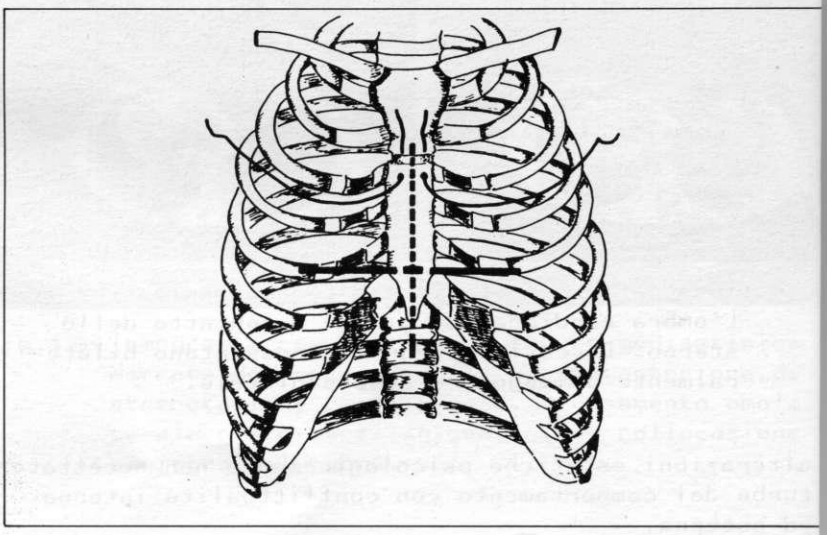

Fig.7 :Schema tecnico della sterno-condro-costo-plastica correttiva con stabilizzazione interna mediante osteosintesi sternale, infibulamento longitudinale dello sterno e barretta di appoggio retrosternale.

Questa tecnica per lo specialista è di semplice ese= cuzione,priva di complicazioni,con mortalità nulla e degenza ridotta. Le protesi di fissazione interna ven= gono rimosse e sfilate senza difficoltà dopo 8-12 me= si dall'intervento.

RISULTATI E CONCLUSIONI

In base alla nostra esperienza personale di 55 casi o= perati,i risultati funzionali sono stati,al controllo a distanza di 1-2 anni dall'intervento,tutti favorevo= li. Infatti nei casi di pectus excavatum corretti,la funzionalità respiratoria è andata progressivamente migliorando ; tra i parametri considerati,la capacità vitale aumenta a lunga distanza dall'intervento,men= tre si ha la regressione delle eventuali turbe del ritmo e della conduzione cardiaca. Il risultato este= tico non è invece apparso soddisfacente in tutti i ca= si per la comparsa di cicatrici esuberanti o di che= loidi in alcuni pazienti.
In sintesi,per concludere,possiamo considerare l'in= tervento di sterno-condro-costo-plastica correttiva, con fissazione interne per pectus excavatum e carina= tum,una tecnica toracochirurgica affidabile e priva di complicazioni.
Con opportuni accorgimenti,adattabili caso per caso e da decidersi in sede pre ed intraoperatoria,il proce= dimento correttivo menzionato consente di realizzare un accettabile effetto cosmetico sul piano estetico, liberando i pazienti da quei complessi psichici che ne improntano in modo marcato il comportamento.
Nel contempo,col nuovo assetto morfologico,si ottiene a distanza anche il miglioramento della funzione re= spiratoria e cardiocircolatoria,reintegrando i pazien= ti nella normalità della vita di relazione e dell'at= tività lavorativa e sportiva.

BIBLIOGRAFIA

1) GALLINARO A.E. : Correzione chirurgica del pectus excavatum. Min.Chir.,32: 683,1977

2) LODI R.,FORABOSCO A.,MORANDI U.,LAVINI C.,LEONI C., LEONELLI V. : Ricerche sulla genetica delle malfor= mazioni della parete toracica anteriore in età evo= lutiva. Pectus carinatum ed excavatum.Boll.Soc.Med. Chir.Modena,83: 111,1983

3) LODI R.,MORANDI U.,OLIVETTI G.P. : Pectus excavatum: correzione chirurgica. Riv.Pat.Clin.Tuberc. e Pneu= mol.,54: 1,1983

4) NAEF A.F. : The surgical treatment of pectus exca= vatum : experience with 90 operations. Ann. Thorac. Surg.,21:63,1976

5) REISMAN B.: La correzione chirurgica del torace ad imbuto e del petto di piccione. Min.Chir.,35: 393, 1980

6) SINGH S.V. : Surgical correction of pectus excava= tum and carinatum. Thorax,35: 700,1980

7) VECCHIONI R. : La correzione chirurgica delle mal= formazioni toraciche. Not.Chir.Min.Chir.,suppl.18, 2: 109,1981

8) VINCRE G.,PESCE R. : Le malformazioni della parete anteriore del torace. Min.Chir.,32: 1317,1977

9) WESSELHOEFT C.W.,DE LUCA F.G.: A simplified approa to the repair of pediatric pectus deformities. Ann Thorac.Surg.,34: 640,1981.