

This is the peer reviewed version of the following article:

Sindrome di Boerhaave. Considerazioni cliniche e terapeutiche su un caso di rottura spontanea dell'esofago / Tazzioli, Giovanni; Morandi, Uliano; Fontana, G; Olivetti, Gp; Lavini, C; Lodi, Renzo. - In: ARCHIVIO DI CHIRURGIA TORACICA E CARDIOVASCOLARE. - ISSN 0391-7029. - STAMPA. - 5:(1983), pp. 63-67.

*Terms of use:*

The terms and conditions for the reuse of this version of the manuscript are specified in the publishing policy. For all terms of use and more information see the publisher's website.

26/12/2024 18:41

(Article begins on next page)

## Sindrome di Boerhaave

### Considerazioni cliniche e terapeutiche su di un caso di rottura spontanea dell'esofago

G. TAZZIOLI - U. MORANDI - G. FONTANA  
G.P. OLIVETTI - C. LAVINI - R. LODI

Cattedra e Divisione di Chirurgia Toracica dell'Università di Modena

**Boerhaave's syndrome. Clinical and therapeutic considerations in a case of spontaneous rupture of the esophagus.** — *The present paper reviews briefly the views held in the past on the spontaneous rupture of the esophagus.*

*Spontaneous rupture of the esophagus is an emergency that requires early diagnosis and treatment. The Authors describe a case which they treated surgically as well as the physio-pathologic characteristics of the lesion, and emphasize the importance of the time-span between the insorgence of the lesion and its recognition in choosing which surgical technique should be used.*

**KEY WORDS:** Boerhaave's Syndrome, esophageal perforation, spontaneous rupture of the esophagus.

## Premesse

La rottura spontanea dell'esofago rappresenta un raro evento ad insorgenza acuta, che può condurre a morte in alcune ore. Richiede pertanto una diagnosi precocissima ed un tempestivo intervento chirurgico, poiché, tra le perforazioni del canale alimentare, è la più grave e la più rapidamente letale. Tutti gli Autori sono concordi nel sostenere

che la mortalità possa essere significativamente ridotta se diagnosi ed intervento sono attuati entro 6-12 ore<sup>8</sup>.

In termini di frequenza la rottura spontanea dell'esofago costituisce il 20% delle perforazioni esofagee, il 70% è di ordine jatrogeno, il 10% traumatico. Essa è nota come sindrome di Boerhaave, dall'Autore che per primo la descrisse nel 1724. Da quel momento ad oggi sono stati riferiti in letteratura più di 550 casi<sup>19</sup>.

Scopo di questa nota è la descrizione di un nuovo caso clinico, giunto alla nostra osservazione e risoltosi positivamente grazie a terapia chirurgica d'urgenza, e che ci offre lo spunto per un'analisi delle attuali prospettive dia-

Lavoro pervenuto in Redazione il 5-5-1982.  
Accettato per la pubblicazione il 30-7-1982.

Per la corrispondenza: Prof. R. Lodi, Cattedra e Divisione di Chirurgia Toracica dell'Università, Policlinico, Via del Pozzo 71, 41100 Modena.

gnostiche e terapeutiche in corso di questa emergenza toracica.

### Osservazione personale

B.S. uomo di anni 36. Il paziente, al momento della nostra osservazione presentava un quadro di grave shock, dispnea ingravescente e stato confusionale. L'anamnesi recente metteva in evidenza la comparsa acuta di una sintomatologia caratterizzata da violento dolore in regione retrosternale media ed inferiore, in seguito a conati di vomito, insorti dopo un pasto abbondante. Il paziente era bevitore abitudinario di alcoolici e fumatore accanito. Inviato al Pronto Soccorso di un Ospedale Zonale, con diagnosi presuntiva di infarto miocardico, sottoposto ad accertamenti (ECG, dosaggio degli enzimi sierici, Transaminasi e Latticodeidrogenasi) questi escludevano tale evenienza. Nel giro di poche ore il quadro sintomatologico si aggravava con la comparsa di dispnea ingravescente, cianosi e stato confusionale. L'indagine radiografica del torace metteva in risalto un quadro di idropneumotorace ipertensivo sinistro, con spostamento del mediastino verso destra (fig. 1). Veniva eseguita una toracentesi sinistra con fuoriuscita di liquido sierofibrinoso misto a materiale alimentare.

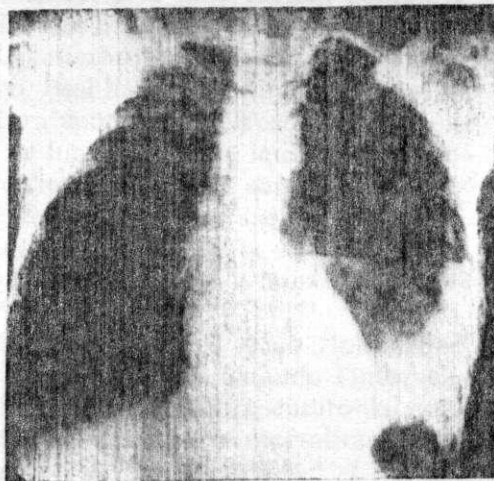


Fig. 1. - B.S. a. 36 - Rottura spontanea dell'esofago. Radiografia del torace in proiezione antero-posteriore al momento del ricovero. Presenza di idropneumotorace sinistro.

Il paziente veniva immediatamente inviato alla nostra Divisione con diagnosi presuntiva di rottura spontanea dell'esofago. L'esofagografia eseguita d'urgenza con mezzo di contrasto idrosolubile (gastrografin), evidenziava una comunicazione diretta tra lume esofageo e cavo pleurico sinistro, senza fornire però un giusto ragguaglio sull'entità della breccia esofagea. Con l'esofagoscopia veniva definita l'entità e la sede della rottura: terzo inferiore dell'esofago.

Sulla scorta delle indicazioni raccolte si sottoponeva senza indugio il paziente a toracotomia sinistra. Il cavo pleurico conteneva liquido gastrico ed ingesti. A livello del legamento triangolare polmonare si repertò una soluzione di continuo della pleura mediastinica, dalla quale fuoriuscivano ingesti. Aperta ampiamente la riflessione pleurica mediastinica ed isolato l'esofago nella porzione sopradiaframmatica, si osservò una lesione longitudinale lineare di circa quattro cm., a margini necrotici (fig. 2). Venivano

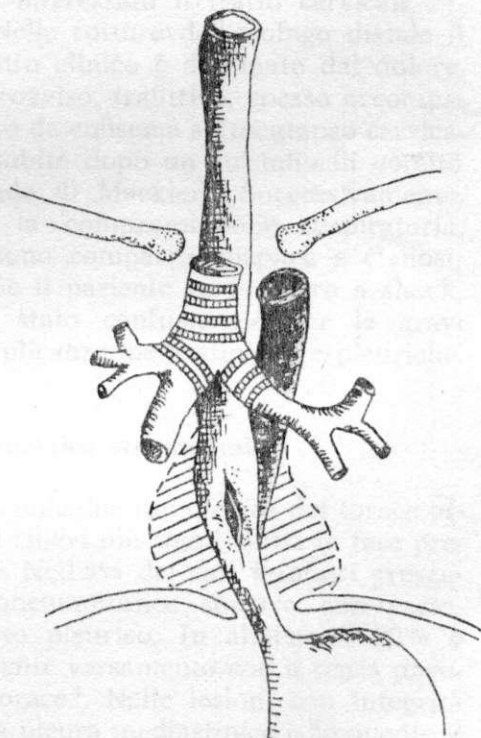


Fig. 2. - B.S. a. 36 - Rottura spontanea dell'esofago. Rappresentazione schematica relativa al reperto operatorio al momento della toracotomia.

recintati i margini muscolari e si eseguiva una sutura trasversale della breccia su due strati. Posizionamento di sonda gastro-esofagea. Alimentazione parenterale. Copertura antibiotica a largo spettro. Lavaggio del cavo con soluzione fisiologica ed antibiotici. Drenaggio mediastinico e pleurico. Sutura a strati.

Il decorso post-operatorio fu regolare, in riferimento alla tenuta della sutura esofagea. Il paziente riprese l'alimentazione orale dopo la canalizzazione in ottava giornata. In dodicesima giornata accusò iperpiressia, astenia profonda e dolore gravativo in regione dorsale sinistra.

L'esecuzione di due toracentesi, l'instillazione nel cavo pleurico di antibiotici ed una terapia antibiotica generale mirata, su indicazione dell'antibiogramma, fecero regredire completamente il quadro. In 28ª giornata il paziente fu dimesso in condizioni generali soddisfacenti.

La comparsa di una lieve disfagia dopo alcune settimane dalla dimissione indusse a eseguire una esofagografia ed una esofagoscopia senza mettere in evidenza stenosi del lume esofageo.

## Aspetti clinici generali

I rilievi e le osservazioni compiute da Derbes e Mitchell<sup>10</sup> in una revisione della letteratura sono tra i più significativi. Essi hanno esaminato 157 casi di rottura spontanea dell'esofago, mettendo in luce l'estrema letalità dell'affezione, in quanto su 71 soggetti non trattati chirurgicamente, solo il 35% sopravvisse 24 ore, l'11% 48 ore, mentre dopo una settimana la mortalità fu del 100%.

La sopravvivenza dopo riparazione esofagea è del 64%. Quando l'intervento chirurgico sia rappresentato dal solo drenaggio toracico, la mortalità è compresa tra il 75% ed il 90%<sup>4,6,10</sup>.

Nella maggior parte dei casi il meccanismo patogenetico che provoca la rottura è rappresentato da un rapido aumento della pressione intraluminale, con improvvisa distensione dell'esofago

distale; per questo motivo alcuni Autori preferiscono la definizione di «rottura barogenica»<sup>5</sup>. La condizione che più frequentemente determina questo evento è il vomito; tuttavia altre cause quali sforzi fisici violenti, colpi di tosse, il parto, traumi chiusi, accessi asmatici, la defecazione, possono essere chiamate in causa.

La rottura dell'esofago riconosce inoltre condizioni predisponenti, capaci di aumentare la vulnerabilità barogenica della sua parete: alcoolismo, esofagiti peptiche, denutrizione, ostruzioni da retrazioni cicatriziali, neoplasie, acalasia. Nella maggioranza dei casi la lesione si instaura a livello del terzo distale dell'esofago, sul margine postero-laterale sinistro; solo nel 5% dei casi è interessato il tratto cervicale<sup>9</sup>.

Nelle rotture dell'esofago distale il quadro clinico è dominato dal dolore, improvviso, trafittivo, spesso accompagnato da enfisema sottocutaneo cervicale, subito dopo un episodio di vomito (triade di Mackler). Successivamente, per la compromissione respiratoria, possono comparire dispnea e cianosi; infine il paziente va incontro a shock, con stato confusionale per le gravi complicanze mediastiniche e pleuriche.

## Diagnostica strumentale

L'indagine radiologica del torace offre i rilievi più significativi in fase precoce. Nell'8% dei casi è infatti presente pneumotorace sinistro con versamento pleurico. In almeno il 90% è presente versamento con o senza pneumotorace<sup>7</sup>. Nelle lesioni con integrità della pleura mediastinica è frequente il riscontro del segno radiologico della «V di Naclerio», dovuto alla presenza di aria tra la pleura mediastinica e diaframmatica, dietro il cuore<sup>14</sup>.

L'esofagografia riesce in un gran numero di casi ad evidenziare la lesione e la sua sede; l'endoscopia conferma e precisa l'entità della rottura.

### Diagnosi differenziale

La perforazione spontanea dell'esofago può essere confusa con altre affezioni quali: l'ulcera peptica perforata, l'infarto miocardico, l'embolia polmonare, la pericardite, l'aneurisma dissecante dell'aorta toracica, la pancreatite acuta.

### Terapia

L'intervento chirurgico immediato rappresenta il trattamento di scelta della rottura spontanea d'esofago. Il tempo trascorso tra perforazione ed atto chirurgico gioca un ruolo determinante nella scelta della tecnica operatoria. Se il paziente giunge al tavolo operatorio entro otto ore dall'evento si eseguirà una raffia della breccia, previa regolarizzazione dei margini, mediante sutura in due strati. Da otto a ventiquattro ore la sutura semplice ha scarse possibilità di successo, a causa dei processi flogistici e necrotici cui vanno incontro i tessuti.

Si può allora ricorrere alla tecnica di Thal di sutura mediante lembo di fondo gastrico<sup>19</sup>; oppure all'uso di patch di pleura o di diaframma; oppure ad una fundoplicatio previa frenotomia. E' consigliabile associare una gastrostomia a doppia via che assicuri lo svuotamento gastrico e l'alimentazione precoce del paziente<sup>8 9 11 16 17</sup>.

Dopo le ventiquattro ore dall'inizio della sintomatologia i malati sono in condizioni precarie per lo shock ingravescente e la mediastinite per cui si

adotterà un intervento il meno cruento possibile. Abbott consiglia di posizionare un drenaggio a T di silastic nella breccia, portandone la branca più lunga all'esterno attraverso il cavo pleurico sinistro<sup>1</sup>. Johnson propone un intervento di esofagostomia cervicale escludente, con drenaggio toracico e gastrostomia mirata ed alimentazione parenterale totale, con risultati incoraggianti<sup>12</sup>.

### Conclusioni

La rottura spontanea dell'esofago è un'emergenza gravata da un'altissima mortalità. Determinante per un buon risultato terapeutico è l'esecuzione di una diagnosi precoce, possibilmente entro sei-otto ore dall'insorgenza della patologia. Di fronte ad una sintomatologia insorta acutamente, caratterizzata da violento dolore retrosternale, spesso dopo vomito, accompagnata da dispnea, da shock, talora da enfisema sottocutaneo cervicale, è opportuno ricondurre la responsabilità dei sintomi ad una possibile rottura esofagea.

Una radiografia standard del torace, una esofagografia, un'esofagoscopia, sono sufficienti a porre la diagnosi.

La terapia chirurgica d'urgenza è il presidio più efficace. Quando le condizioni generali non lo consentano, il trattamento con drenaggio del cavo pleurico, sondaggio naso-gastrico, antibiotico-terapia mirata ed alimentazione parenterale totale può essere vantaggioso ed evitare un esito infausto<sup>4</sup>. Il caso da noi descritto con la sua evoluzione favorevole, controllata mediante esofagografia a distanza, conferma la validità dei principi riferiti, sia per l'importanza diagnostica, sia per l'attitudine ed il comportamento terapeutico.

## RIASSUNTO

Nel presente lavoro si analizzano le più recenti vedute clinico-diagnostiche e terapeutiche in tema di rottura spontanea dell'esofago.

La rottura spontanea dell'esofago è una emergenza acuta che richiede una diagnosi ed un trattamento precoci. Gli Autori riportano un caso giunto alla loro osservazione risolto favorevolmente mediante intervento di sutura diretta dell'esofago e drenaggio toracico. Discutono le caratteristiche fisiopatologiche della affezione e sottolineano l'importanza del tempo trascorso fra insorgenza della lesione e suo riconoscimento, nella scelta dell'orientamento terapeutico e della tecnica chirurgica da adottare.

**PAROLE CHIAVE:** Perforazione esofago, rottura spontanea dell'esofago, sindrome di Boerhaave.

## BIBLIOGRAFIA

1. Abbott O.A., Manosur K.A., Logan W.D., Hatcher C.R., Symbas P.N.: *Atraumatic so called «spontaneous» rupture of the esophagus*. J. Thorac. Cardiovasc. Surg. 59, 1, 1970.
2. Ancona E., Peracchia A., Frasson P., Zilli L., Tremolada C., Di Maggio C.: *Perforazioni e fistole esofagee*. Piccin Ed., Padova 1977.
3. Bevilacqua G.: *Le Rotture esofagee spontanee*. Arch. Atti Soc. It. Chir. pag. 252, Masson Italia Ed., Milano, 1980.
4. Brown R.H., Cohen P.S.: *Nonsurgical management of spontaneous esophageal perforation*. JAMA 240, 140, 1978.
5. Burford T.H., Ferguson T.B.: *In Hardy J.D.: Critical surgical illness*. W.B. Saunders, Philadelphia, 1971.
6. Campbell T.C., Andrews J.L., Neptune W.B.: *Spontaneous rupture of the esophagus (Boerhaave Syndrome): necessity of early diagnosis and treatment*. JAMA, 235, 526, 1976.
7. Coppola V., Fenza M., Sodano A., Turco G., Verrengia D.: *La sindrome di Boerhaave*. Min. Chir. 36, 549, 1981.
8. Curci J.J., Horman M.J.: *Boerhaave's Syndrome: the importance of early diagnosis and treatment*. Ann. Surg. 183, 401, 1976.
9. Dei Poli M., Seglie E., De Simone M., Viglione F.: *La rottura spontanea dell'esofago*. Min. Chir. 33, 1199, 1978.
10. Derbes V.J., Mitchell R.G.: *Rupture of the esophagus*. Surgery 39, 688, 1956.
11. Grillo H.C., Wilkins E.W.: *Esophageal repair following late diagnosis of intrathoracic perforation*. Ann. Thorac. Surg. 20, 387, 1975.
12. Johnson J., Kirby C.K.: *Surgery of the chest*. Year Book Medical Publishers, Chicago, 1964.
13. Mackler S.A.: *Spontaneous rupture of the esophagus*. Surg. Gynec. Obst. 95, 345, 1952.
14. Naclerio E.A.: *The «V-sign» in the diagnosis of spontaneous rupture of the esophagus (an early roentgen clue)*. Am. J. Surg. 93, 291, 1957.
15. Peracchia A.: *Le rotture dell'Esophago*. Arch. Atti. Soc. It. Chir. pag. 249 Masson Italia Ed., Milano 1980.
16. Ricci C., Mineo T.C.: *Perforazioni dell'esofago*, In Stipa S., Belsey R.: *La chirurgia dell'esofago, indicazioni e tecniche*. Piccin Ed., Padova 1980.
17. Sette P.: *Le cosiddette rotture spontanee dell'esofago*. Acta Chir. Italica 26, 203, 1970.
18. Stipa S., Belsey R.: *La chirurgia dell'Esophago, indicazioni e tecniche*. Piccin Ed., Padova 1980.
19. Thal A.P., Hatafuku T.: *Improved operation for esophageal rupture*. JAMA 188, 826, 1964.
20. Tognini L., Martinotti A., Bevilacqua G., Perego G.: *Le cosiddette rotture spontanee dell'esofago. Considerazioni cliniche e prospettive patogenetiche*. Urg. Chir. Comment. 1, 38, 1978.
21. Trapani A., Ciardiello A., Afzal G.M., Cuomo O., De Palma M.: *Considerazioni cliniche su di un caso di rottura spontanea dell'esofago*. Chir. Tor. 33, 213, 1980.
22. Zaniotto G., Merigliano S., Lovascio D., Costantini M., Ancona E.: *Le toracotomie d'urgenza nella rottura spontanea dell'esofago (Sindrome di Boerhaave)*, 83° Congr. Naz. Soc. It. Chirurgia; Abstracts pag. 50 Bologna 1981.