

This is the peer reviewed version of the following article:

Adenolipoma della trachea. Descrizione di un caso trattato mediante resezione-anastomosi tracheale / Lodi, Renzo; Maiorana, Antonino; Morandi, Uliano; Tazzioli, Giovanni; Fontana, G.. - In: CHIRURGIA TORACICA. - ISSN 0366-6298. - STAMPA. - 36:(1983), pp. 13-16.

Terms of use:

The terms and conditions for the reuse of this version of the manuscript are specified in the publishing policy. For all terms of use and more information see the publisher's website.

23/04/2025 20:21

(Article begins on next page)

UNIVERSITÀ DEGLI STUDI DI MODENA
CATTEDRA DI CHIRURGIA TORACICA E DIVISIONE DI CHIRURGIA TORACICA
Direttore: Prof. R. LODI
ISTITUTO DI ANATOMIA ED ISTOLOGIA PATOLOGICA (**)
Direttore: Prof. S. BATTAGLIA

ADENOLIPOMA DELLA TRACHEA

DESCRIZIONE DI UN CASO TRATTATO MEDIANTE RESEZIONE-ANASTOMOSI TRACHEALE

R. LODI
G. TAZZIOLI

A. MAIORANA (**)

U. MORANDI
G. FONTANA

RIASSUNTO

Gli autori descrivono un caso di adenolipoma della trachea mettendone in risalto gli aspetti clinico-diagnostici, le caratteristiche inconsuete dell'istotipo e la rarità di tale lesione a livello tracheale. Descritte le peculiarità dell'istotipo e la benignità della lesione gli autori propongono l'intervento chirurgico di resezione-anastomosi tracheale quale provvedimento terapeutico elettivo, che adottato nel caso presentato ha dato risultati favorevoli immediati e a distanza.

SUMMARY

The authors describe a case of tracheal adenolipoma emphasizing the clinical and diagnostic aspects, the unusual histological characteristics and the rarity of this lesion at the level of the trachea.

Having described the peculiarity of the histology and the benign nature of the lesion, the authors propose a tracheal resection-anastomosis as the treatment of choice. This procedure was used in the case presented, and good immediate and long term results have been observed.

PAROLE CHIAVE: Tumori benigni della trachea. Resezione-anastomosi tracheale.

KEY WORDS: Tracheal benign tumors. Tracheal resection-anastomosis.

INTRODUZIONE

Tumori benigni costituiti da una mescolanza di tessuto adiposo e di formazioni ghiandolari, per quanto rari, sono stati descritti a livello di vari organi, come le paratiroidi e la tiroide, ricevendo molteplici denominazioni, quali amartoma, lipoadenoma, adiposità amartomatosa^{1, 11}.

A livello della trachea l'unico caso presentandosi con queste caratteristiche istologiche e adeguatamente descritto è quello di Engelking⁵.

Viene qui riportato un caso, giunto alla nostra osservazione, di una neoformazione della trachea costituita da tessuto adiposo ed elementi ghiandolari differenziati. Per la sua peculiare struttura istologica, il tumore è stato definito « adeno-lipoma » e sembra rappresentare una entità patologica distinta in quanto le sue caratteristiche microscopiche ne permettono la distinzione dagli altri tumori tracheali.

OSSERVAZIONE PERSONALE

Uomo di 41 anni, originario di Pesaro, elettrotecnico, forte fumatore (30-40 sigarette al dì da 20 anni)

Il paziente aveva goduto apparente buona salute fino all'età di 33 anni, quando cominciò a lamentare tosse secca, stizzosa, seguita da emissione di scarso espettorato ed accompagnata spesso da sensazione di corpo estraneo endo-tracheale. La terapia medica non aveva apportato che saltuari benefici e la sintomatologia si era andata lentamente aggravando, con comparsa di occasionale dispnea da sforzo ed attacchi di dispnea parossistica notturna. Negli ultimi due anni si erano manifestati episodi, insorti acutamente, di febbre elevata e accentuazione della tosse con espettorato mucopurulento, a volte striato di sangue.

L'ultimo di questi accessi febbrili, caratterizzato tra l'altro da notevole dispnea, cianosi e profonda astenia, ne aveva determinato il ricovero presso la Cattedra e Divisione di Chirurgia Toracica dell'Università di Modena.

L'indagine radiologica standard del torace in proiezione antero-posteriore mostrava solo un marcato enfisema dei due campi polmonari; la proiezione latero-laterale evidenziava una stenosi del III distale della trachea, dovuta alla presenza di una vegetazione endo-

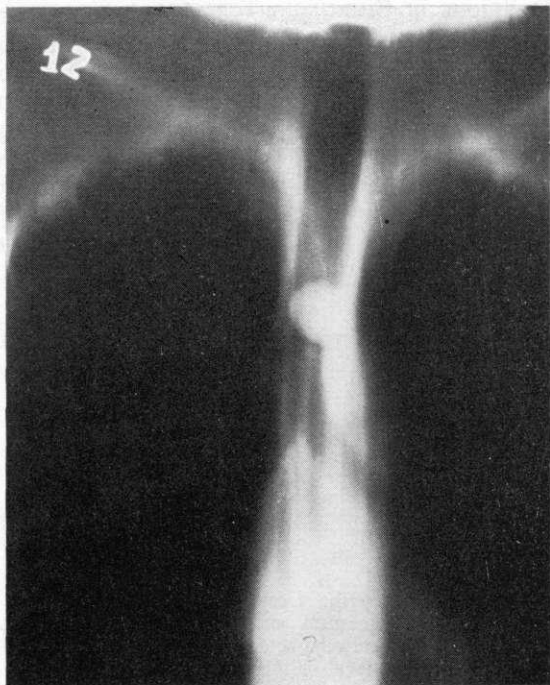


FIG. 1. — T. L., uomo a. 41. - Stratigrafia tracheale eseguita in proiezione antero-posteriore che mette in evidenza una neof ormazione solida a contorni regolari, con base di impianto sulla superficie postero-laterale sinistra della trachea, ostruente quasi completamente il lume.

luminali i cui contorni venivano meglio precisati dalla tomografia mediastinica (fig. 1). L'indagine tracheografica permetteva di stabilire l'estensione della lesione dall'8° al 10° anello tracheale compreso. La tracheoscopia metteva in evidenza una formazione vegetante di aspetto polipoide e colore giallo-roseo uniforme, a partenza dalla parete posteriore del III distale della trachea ed ostruente quasi completamente il lume. La formazione appariva dotata di mobilità a valvola e non mostrava segni di infiltrazione della parete tracheale circostante.

In corso di tracheoscopia si effettuavano dei prelievi per esame istologico; la massa era tuttavia sfuggente ad una ampia presa biptica, per cui si potevano asportare solo piccoli frammenti superficiali. All'esame istopatologico i prelievi biptici risultavano costituiti da scarsa quantità di tessuto connettivo, infiltrato da linfociti e plasmacellule e rivestito da epitelio piatto pluristratificato.

Il paziente veniva sottoposto a resezione circonferenziale della trachea (3 anelli: 8°-9°-10°) e anastomosi termino-terminale dei monconi tracheali per via sternotomica mediana longitudinale (fig. 2).

Il decorso post-operatorio era del tutto regolare e consentiva la dimissione del paziente in 10ª giornata. Un controllo stratigrafico ed un esame endoscopico della trachea, eseguiti rispettivamente all'atto della dimissione ed un anno dopo l'intervento, documentavano la perfetta canalizzazione del viscere e l'assenza di recidive.

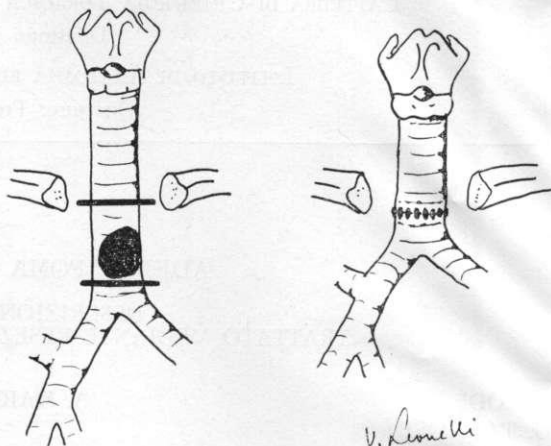


FIG. 2. — Schema raffigurante la localizzazione della neof ormazione e la tecnica chirurgica di resezione-anastomosi adottata.

REPERTO ANATOMO-PATOLOGICO DEL PEZZO OPERATORIO

All'interno degli anelli tracheali asportati si evidenziava una neof ormazione di cm 1,7 × 1,5 × 1,5, di forma grossolanamente rotondeggiante, a larga base di impianto sulla parete posteriore (fig. 3). La consistenza era parenchi-

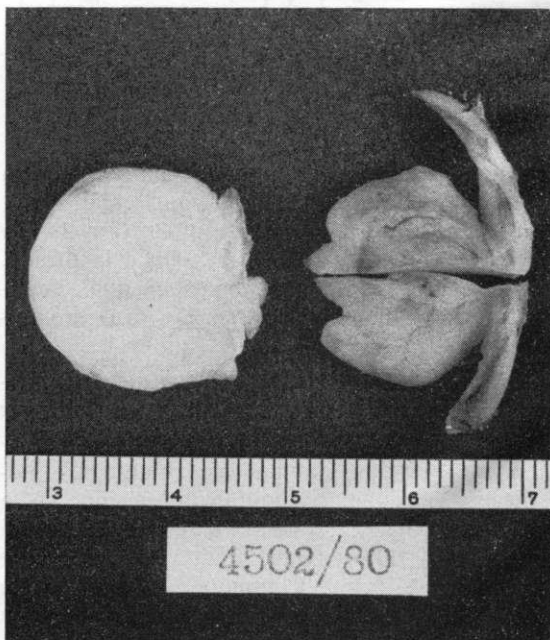


FIG. 3. — Aspetto macroscopico del pezzo operatorio.




FIG. 4. — Visione panoramica che evidenzia la mescolanza di tessuto adiposo ed elementi ghiandolari. (Ematossilina-eosina; $\times 2,5$).

matosa molle ed il colore giallastro, con presenza di tralci ed aree biancastre.

All'esame istologico la neoformazione appariva rivestita in superficie da un epitelio piatto pluristratificato, a tratti ipotrofico. Al di sotto di esso si trovavano vaste aree di tessuto adiposo maturo, attraversato da rari tralci fibrosi e frammisto ad isole di tessuto mixoide contenenti numerose ghiandole a struttura tubulo-acinosa composta e secrezione mista, morfologicamente uguali alle ghiandole normalmente presenti nella sottomucosa della trachea (figg. 4 e 5).

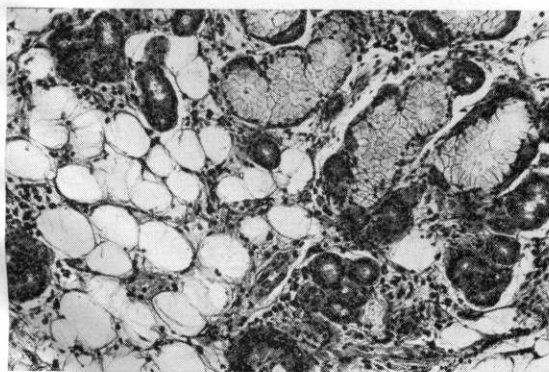


FIG. 5. — Particolare della figura 4. Le ghiandole, a secrezione mista, sono morfologicamente uguali a quelle presenti nella sottomucosa tracheale. (Ematossilina-eosina; $\times 320$).

Le aree adipose e quelle ghiandolari erano presenti in proporzione pressoché uguale. In alcuni punti lo stroma mixoide appariva infiltrato da elementi infiammatori, quali linfociti e plasmacellule, e le ghiandole presentavano fenomeni regressivi, quali ristagno di secreto, dilatazione degli acini ed appiattimento dell'epitelio.

In nessun punto erano visibili note di proliferazione atipica.

Diagnosi istopatologica: adenolipoma tracheale.

DISCUSSIONE

Il caso da noi presentato offre motivi di interesse non solo sotto il profilo clinico-diagnostico, ma anche per le caratteristiche inconsuete dell'istotipo e la rarità di analoghe osservazioni a livello tracheale.

È da sottolineare infatti la peculiare composizione istologica di questo tumore che presenta una duplice componente: una mesenchimale, essenzialmente lipomatosa, ed una epiteliale, costituita da ghiandole altamente differenziate.

Il caso presenta notevoli analogie con quello descritto da Engelking⁵, da cui differisce solo per la mancanza di tessuto muscolare; il caso di Hurst⁹, definito sommariamente « Hamartoma of the tracheal glands », non è adeguatamente documentato dal punto di vista anatomo-patologico perché sia possibile eseguire un raffronto. La natura e l'istogenesi della lesione restano oscure; la mescolanza di tessuti di origine mesenchimale ed epiteliale suggerisce l'ipotesi di un amartoma, nel senso di Albrecht².

L'evoluzione clinica della lesione ricalca fedelmente i caratteri delle affezioni tracheo-ostruttive di tipo benigno e a sviluppo endoluminale^{4,6}: ad una prima fase, dominata dalla tosse secca, stizzosa, conseguente all'irritazione esercitata sulla mucosa tracheale dal tumore aggettante nel lume, fa seguito una fase sub-ostruttiva, spesso intermittente per la presenza di un meccanismo a valvola, caratterizzata da accessi dispnoici pseudo-asmatici e, quindi, da complicanze infettive a carico dell'albero respiratorio.

Dal punto di vista diagnostico lo studio radiologico nelle varie proiezioni rappresenta un tempo essenziale, ma i metodi che forniscono le indicazioni più utili al riguardo sono rappresentati dalla tracheoscopia e tracheografia. Il prelievo biotico in superficie non risulta spesso significativo poiché la mucosa, ispessita per fenomeni flogistici secondari, maschera l'aspetto

tipico della neoplasia sottostante¹⁰. Fino ad alcuni anni fa si era soliti eseguire l'asportazione di queste lesioni per via endoscopica. Nel caso di tumori di grosse dimensioni questa tecnica presenta un certo rischio. Alla luce della nostra esperienza riteniamo che, come per tutte le neoformazioni benigne e maligne della trachea, l'intervento di resezione-anastomosi rappresenta il trattamento chirurgico più indicato^{3 7 8}.

BIBLIOGRAFIA

1. ABUL-HAJ S. K., CONKLIN H., HEWITT W. C.: *Functioning lipoadenoma of the parathyroid gland. Report of a unique case.* N. Engl. J. Med., 266, 121-123, 1962.
2. ALBRECHT E.: *Ueber Hamartome.* Verh. Deutsch. Ges. Path., 7, 153-157, 1904.
3. BELSEY R.: *Resection and reconstruction of the intrathoracic trachea.* Brit. J. Surg., 38, 200-205, 1950.
4. CALDAROLA V. T., HARRISON E. G., CLAGETT O. T., SCHMIDT H. W.: *Benign tumors and tumorlike conditions of the trachea and bronchi.* Ann. Otol. (St. Louis), 73/4, 1042-1061, 1964.
5. ENGELKING C. F.: *Hamartoma of the trachea; report of a case, with review of the literature of benign tracheal neoplasms.* Laryngoscope, 69, 1278-1286, 1959.
6. GILBERT J. G., MAZZARELLA L. A., FEIT L. J.: *Primary tracheal tumors in the infant and adult.* Arch. Otolaryngol., 58, 1-9, 1953.
7. GRILLO H. C.: *Circumferential resection and reconstruction of mediastinal and cervical trachea.* Ann. Surg., 162, 374-388, 1965.
8. GRILLO H. C.: *Tracheal tumors: surgical management.* Ann. Thorac. Surg., 26, 112-125, 1978.
9. HURT I. J., NELSON K. G.: *Tracheal hamartoma.* Chest, 72, 661-662, 1977.
10. KITAMURA S., MAEDA M., KAWASHIMA Y., et al.: *Leiomyoma of the intrathoracic trachea: report of a case successfully treated by primary end-to-end anastomosis following circumferential resection of the trachea.* J. Thorac. Cardiovasc. Surg., 57, 126-133, 1969.
11. MEISSNER W. A., WARREN S.: *Tumors of the thyroid gland.* Atlas of tumor pathology, 2nd series, fascicle 4. Published by the Armed Forces Institute of Pathology, Washington, D. C., 1969.