This is the peer reviewd version of the followng article:

Schwannoma del nervo vago intratoracico. Descrizione di un caso singolare / Morandi, Uliano; Tazzioli, Giovanni; Pantusa, M; Lodi, Renzo; Lavini, C; Romani, F.. - In: BOLLETTINO DELLA SOCIETÀ MEDICO-CHIRURGICA DI MODENA. - ISSN 0366-3434. - STAMPA. - 83:(1983), pp. 223-226.

Terms of use:

The terms and conditions for the reuse of this version of the manuscript are specified in the publishing policy. For all terms of use and more information see the publisher's website.

28/04/2024 10:31

(Article begins on next page)

SCHWANNOMA DEL NERVO VAGO INTRATORACICO. Descrizione di un caso singolare

Morandi U., Tazzioli G., Pantusa M.*, Lodi R., Lavini C., Romani F.**

Università degli Studi di Modena
Cattedra e Divisione di Chirurgia Toracica (Direttore: prof. R. Lodi)
Istituto di Radiologia* (Direttore: prof. G. C. Canossi)
Cattedra di Medicina Nucleare** (prof. ass. F. Romani)

Riassunto

I tumori del nervo vago intratoracico sono evenienze rare. Viene presentato un caso di Schwannoma originante dalla guaina del nervo vago intratoracico con caratteristiche particolari. La scoperta della neoplasia fu occasionale; nonostante le dimensioni e gli stretti rapporti contratti con l'esofago, il quadro clinico era del tutto asintomatico. Anche se la natura di tali tumori è generalmente benigna e l'evoluzione lenta, l'intervento chirurgico deve essere considerato la sola terapia necessaria. Al fine di risparmiare la funzionalità del nervo ricorrente, se possibile, qualora coinvolto nel tumore, l'ablazione va compiuta con particolare attenzione.

Parole chiave: nervo vago intratoracico, Schwannoma.

Summary – «Schwannoma of the intrathoracic vagus nerve. Report of an unusual case».

Tumours of intrathoracic vagus nerve are rare. For its peculiar characteristics, Schwannoma a raising from the sheath of the vagus nerve is described.
The discovery of the neoplasm, despite the volume and the connection with the esophagus, was fortuitous. The nature of the lesion is generally benign and the evolution very slow, yet the surgical approach must be considered the only treatment possible. The excision of the tumour should be able to preserve, when possible, the function of the recurrent laryngeal nerve.

Key words: intrathoracic vagus nerve. Schwannoma.

I tumori neurogeni rappresentano la varietà più frequente delle neoformazioni mediastiniche: la loro incidenza è del 25% circa (2). Dal punto di vista anatomo-clinico possono essere divisi in tre gruppi (3):

1. tumori ad origine dai nervi periferici
2. tumori ad origine dai gangli simpatici
3. tumori ad origine dalle cellule paragangliari.

Si localizzano di solito nelle docce costovertebrali, al di sotto della pleura mediastinica. Solo una quota inferiore al 10% si sviluppa in sede atipica nel mediastino medio o anteriore, prendendo origine dal nervo vago, frenico o ricorrente. La nostra osservazione si riferisce ad un caso singolare di Schwannoma del nervo vago intratoracico, che, per le sue caratteristiche peculiari, ci è parso di particolare interesse clinico e diagnostico.

Caso clinico

B. G. ♂ di anni 31, in buone condizioni generali, viene sottoposto ad accertamenti radiografici presso un centro dispensariale, per indagine generica, in assenza di una sintomatologia clinica. Il quadro radiologico (fig. 1A-B) mette in evidenza un'opacità rotondeggiante, del volume di un mandarino, in regione paramediastinica postero-inferiore destra. La massa ha contorni netti, alla radioscopia è fissa, non subisce modificazioni con i movimenti respiratori né con i cambiamenti di posizione del paziente. Non si riscontrano versamenti pleurici né adenopatie mediastiniche. Inviato presso la Cattedra e Divisione di Chirur-

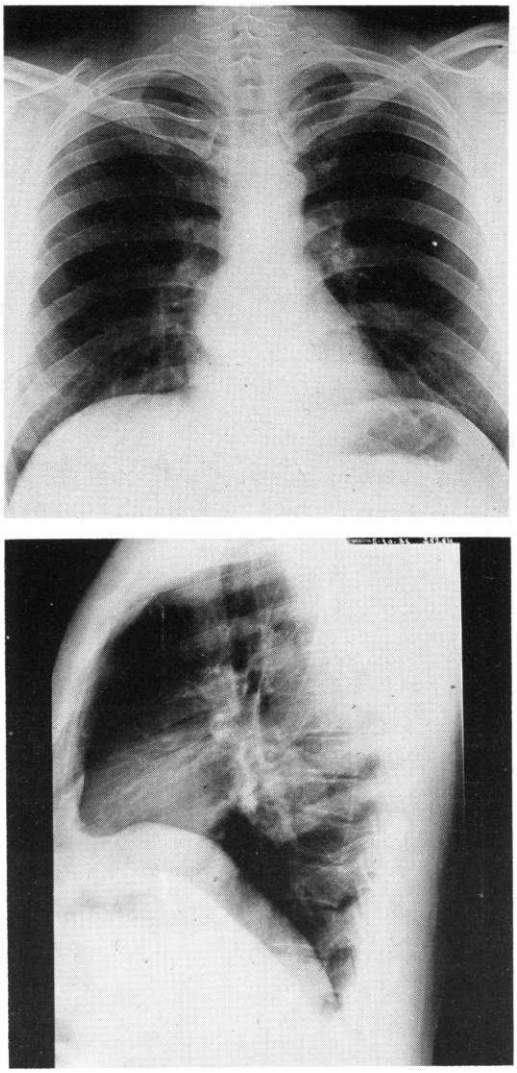

Fig. 1 (A e B) - B. G. a. 31. Radiografia del torace in proiezione antero-posteriore e laterale: viene chiaramente documentata la presenza di una opacità rotondeggiante in sede paramediastinica postero-inferiore destra.

gia Toracica del Policlinico di Modena con la diagnosi di sospetta neoplasia polmonare, il paziente viene sottoposto ad ulteriori accertamenti.

L'esame fibrobroncoscopico risulta negativo. La scintigrafia cerebrale ed epatosplenica sono negative per la presenza di accumuli focali del radionuclide.

La scintigrafia scheletrica (fig. 2), eseguita con composti difosfonati (M.D.P.: Metilendifosfonato) ad elet-

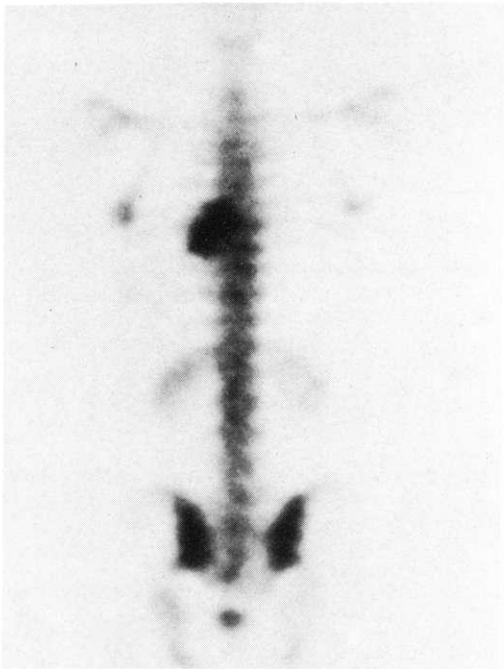

Fig. 2 - B. G. a. 31. La scintigrafia scheletrica mette in evidenza un intenso accumulo di radioisotopo in corrispondenza della massa già documentata radiologicamente.

tivo tropismo osteotropo e marcati con $99^{m}Tc$, evidenzia accumulo intenso ed elettivo del radioisotopo in paradorsale destra, in corrispondenza della massa rilevata radiograficamente, la cui morfologia rotondeggiante è sovrapponibile.

Dopo adeguata preparazione il paziente viene sottoposto ad intervento chirurgico per via toracotomica destra. Nel mediastino posteriore-medio si riscontra una massa che con la sua base di impianto contrae stretto rapporto con la parete dell'esofago, che a tale livello è ridotta alla sola mucosa e sottomucosa, per logorio da compressione dello strato muscolare. Con estrema cautela essa viene dissociata ed asportata. Viene infine eseguita una copertura protettiva dell'esofago per mezzo di un lembo pleurico.

Il pezzo asportato, delle dimensioni di cm. 7,5 x 5 x 4 e del peso di circa 100 grammi, presenta una superficie irregolare ed ha consistenza dura e colorito ocra (fig. 3). L'esame radiologico della neoformazione rivela nel suo contesto la presenza di numerose calcificazioni medionodulari.

L'esame istologico, eseguito presso l'Istituto di Anatomia Patologica dell'Università di Modena, mette in evidenza: «Schwannoma solitario con focolai di calcificazione».

Viene eseguita a distanza di 15 giorni dall'intervento un esame radiologico dell'esofago che ne dimostra la buona canalizzazione ed una discreta dilatazione

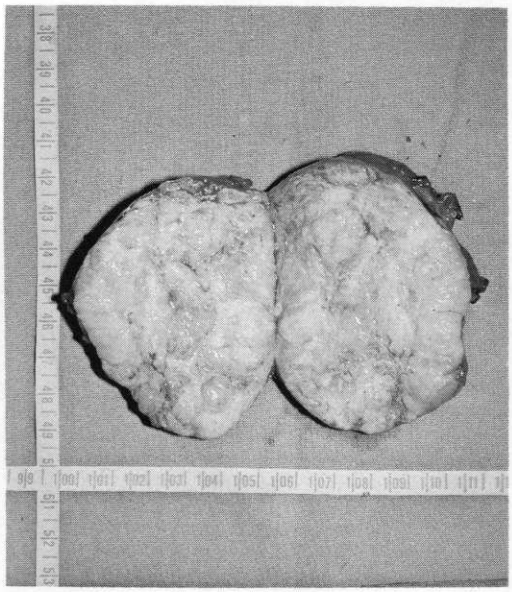

Fig. 3 - B. G. a. 31. Pezzo operatorio aperto. Si può notare la presenza di calcificazioni nodulari nel contesto della massa asportata.

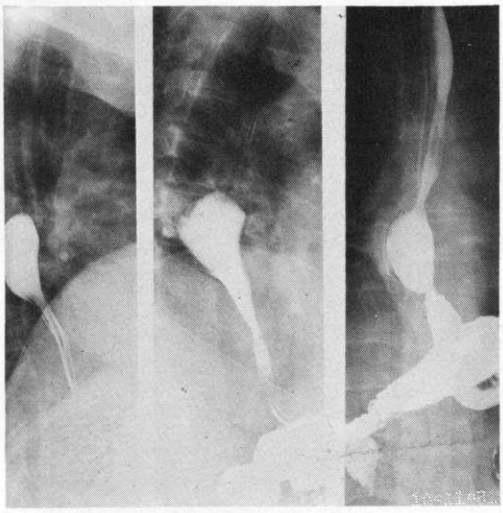

Fig. 4 - B. G. a. 31. Esofagografia di controllo eseguita 15 giorni dopo l'intervento. La progressione del m.d.c. e la canalizzazione sono buone. Si nota una lieve ectasia del calibro dell'esofago nel tratto in cui è stata eseguita l'ablazione della neoplasia.

del calibro in corrispondenza della parete che contraeva rapporti con la massa (fig. 4). Controlli eseguiti fino ad un anno di distanza confermano il quadro radiologico segnalato.

Discussione

I tumori nervosi del mediastino sono considerati le neoformazioni più frequenti del mediastino posteriore (11). Possono originare o dalle cellule nervose o dalle guaine del nervo (1, 13). Sono più spesso interessati i nervi intercostali o la catena simpatica (11). I tumori del vago intratoracico sono invece particolarmente rari: originano di solito dalla guaina nervosa e possono essere distinti in schwannomi (o neurilemmomi o neurinomi) ed in neurofibromi (4, 13). Gli schwannomi si presentano macroscopicamente come masse compatte dure, rotondeggianti a superficie liscia. Microscopicamente si possono distinguere due quadri: tipo Antoni A, in cui le cellule hanno nuclei a palizzata, con i corpi di Verocay; tipo Antoni B, con cellule stellate immerse in un tessuto mixoide e con microcisti (4). I tumori del vago intratoracico nascono generalmente in prossimità dell'arco aortico, nella parte prossimale del nervo, più spesso a sinistra che a destra. Per spiegare questa loro caratteristica è stata suggerito che essi originano lungo il decorso del nervo, dove esso presenta uno spessore maggiore, cioè dove i neuroni e le guaine sono più numerosi; pertanto prima dell'emergenza dei suoi rami intratoracici (13).

Sebbene possano riscontrarsi in tutte le età, sono predominanti nei giovani adulti (11). Di solito la loro scoperta è occasionale, in corso di esami radiografici di routine; presentano infatti scarsa sintomatologia. Solo in rari casi possono essere presenti tosse, disfagia, tachicardia e disfonia, dovuti a compressione delle strutture adiacenti (4, 5, 9). Radiologicamente, in proiezione antero-posteriore e laterale si presentano come opacità omogenee, paramediastiniche, con margini netti ei di forma rotondeggiante o a pera. Le loro dimensioni possono essere notevoli, fino ad occupare l'intero emitorace (8, 11).

La TC mediastinica trova indicazioni particolarmente valide in questo tipo di tumore, mettendo in evidenza su di un solo piano di scansione la neoformazione ed i suoi rapporti con le strutture vicine. Essa fornisce inoltre importanti informazioni sulla scelta del miglior approccio terapeutico (5, 12). Comunque, gli esami radiologici possono fornire solo elementi di presunzione sulla natura della neoformazione.

La presenza di calcificazioni può essere di prognosi favorevole, indicando la più lenta evoluzione della neoplasia. Nel nostro caso abbondanti depositi calcifici nel contesto della massa, ne hanno consentito il rilievo ed in parte la precisazione alla scintigrafia ossea con metilendifosfonato 99^{m} Tc. La diagnosi di certezza può essere posta solo in corso di intervento chirurgico, per mezzo dell'esame istologico estemporaneo.

L'evoluzione spontanea di questi tumori benigni è molto lenta e le complicanze sono legate a fenomeni compressivi degli organi vicini; possono aversi anche gravi fenomeni di dislocazione del mediastino e di insufficienza respiratoria per il volume del tumore (5). Nel nostro caso, sorprende la mancanza di una sintomatologia da compressione esofagea, nonostante le dimensioni della massa e lo stretto rapporto contratto con il viscere.

La terapia è chirurgica: l'intervento viene eseguito per via toracotomica. La sezione unilaterale del nervo, nel mediastino superiore, è tollerata senza sequele; la sola complicanza nasce dalla sezione del nervo ricorrente quando questo sia compreso nel tumore. Quando esso è prossimale al ricorrente, la funzionalità di quest'ultimo non può essere conservata, ma quando esso origina distalmente, si dovrebbe cercare di risparmiarlo, anche se intimamente aderente alla massa (4).

Il decorso post-operatorio è nella maggior parte dei casi senza complicanze importanti.

Bibliografia

1) Binda R., Sartori F., Roviari G. C., Calabrò F., Spreafico G., Maffei Faccioli A.: Gli Schwannomi maligni endotoracici. Acta Chri. Italica 36, 118, 1980.
2) Caron J., Caron-Poitreau C.: Les Tumeurs Neurogenes. H. Fischgold - Traité de Radiodiagnostic - IV, 453, 1977.
3) Enzinger F. M., Lattes R., Torloni M.: Types Histologiques des Tumeurs des Tissus Mous. Organisation Mondiale de la Santé. Gènève, 1970.
4) Gayola G., Janis M., Weil P. H.: Intrathoraci Nerve Sheath Tumor of the Vagus. J. Thorac. Cardiovasc. Surg. 49, 412, 1965.
5) Hertzog P., Toty L., Personne Cl., Colchen A., Belami J.: Tumeurs Nerveuses du Thorax. Ann. Chir. 251, 34, 1980.
6) Latarjet M., Feroldi J., Boulanger J. P.: Les tumeurs Intra-thoraciques du Nerve Vague. Leur Rapport avec la Fibromatose de Recklinghausen. Lyon Chir. 103, 70, 1974.
8) Oosterwijk W. M., Swierenga J.: Neurogenic Tumours with an Intrathoracic Localization. Thorax 23, 374, 1968.
9) Parnes I. H.: Tumor of the Vagus Nerve. Surgery 37, 955, 1955.
10) Reddick L. P., Myers R. T.: Neurilemmoma of the Cervical Portion of the Vagus Nerve. Amer. J. Surg. 125, 744, 1973.
11) Renault P.: I Tumori Primitivi del Mediastino. Federazione Medica 3, 221, 1983.
12) Ross C. R., McCauley D. I., Naidich D. P.: Intrathoracic Neurofibroma of the Vagus Nerve Associated with Bronchial Obstruction. J. Comput. Assist. Tomogr. 6, 406, 1982.
13) Strickland B., Wolverson M. K.: Intrathoracic Vagus Nerve Tumours. Thorax 29, 215, 1974.