This is the peer reviewd version of the followng article:

Adult respiratory distress syndrome (A.R.D.S.). Rilievi anatomofisiopatologici e terapeutici / Lodi, Renzo; Tazzioli, G; Lavini, C; Morandi, Uliano; Fontana, G.. - In: SULPHUR. - ISSN 0039-4890. - STAMPA. - 1:(1983), pp. 111-113.

Terms of use:

The terms and conditions for the reuse of this version of the manuscript are specified in the publishing policy. For all terms of use and more information see the publisher's website.

27/04/2024 01:30

(Article begins on next page)

Cattedra e Divisione di Chirurgia Toracica dell'Università di Modena
Direttore: Prof. R. Lodi

Adult respiratory distress syndrome (A.R.D.S.) Rilievi Anatomofisiopatologici e Terapeutici

R. LODI, G. TAZZIOLI, C. LAVINI, U. MORANDI, G. FONTANA

La sindrome di insufficienza respiratoria dell'adulto (ARDS) è la manifestazione clinica di un danno acuto polmonare caratterizzato da grave dispnea, ipossiemia, essudati alveolari diffusi e da riduzione della compliance polmonare (2).

Il quadro fisiopatologico e clinico giustificano la definizione di edema polmonare non cardiogeno instauratosi in pazienti con polmoni precedentemente normali (3).

Condizioni nelle quali si può osservare l'affezione sono: traumi del torace, shock (emorragico, settico, anafilattico), polmoniti (virali, batteriche, ab ingestis), embolia grassosa, annegamento, terapia infusionale, ossigeno terapia incontrollata, coagulazione intravasale disseminata (1,2,3,5).

Il danno anatomo-patologico consiste essenzialmente nell'alterazione della membrana alveolo-capillare, nell'aumento della permeabilità capillare polmonare e pertanto nella fuoriuscita di liquidi nell'interstizio e successivamente nell'alveolo (2,3). Il quadro istologico è rappresentato dalla comparsa nelle prime ore di occasionali petecchie emorragiche ed aree di atelettasia disseminate in entrambi i polmoni, che conducono progressivamente alla formazione di un edema polmonare di tipo solido e ad una consolidazione emorragica che coinvolge interi lobi. A distanza di alcuni giorni la formazione di membrane jaline alveolari con evoluzione verso la fibrosi rende il quadro irreversibile (3).

La conseguenza fisio-patologica delle lesioni anatomiche determina uno squilibrio della ventilazione-perfusione, con elevato gradiente di ossigeno alveolo-arterioso. La presenza di liquidi negli spazi alveolari e le alterazioni del surfactante provocano riduzione della compliance polmonare. Risultato di questo quadro è l'ipossiemia, la ritenzione di CO_2 e la perdita dell'equilibrio acido-base (1,2).

Sono state formulate alcune teorie per individuare i fattori responsabili dei danni anatomo-funzionali della ARDS:

- fattori emodinamici legati all'attivazione piastrinica in ambito polmonare o liberazione di mediatori chimici del sistema vascolare polmonare;
- ischemia polmonare da shunts artero-venosi;

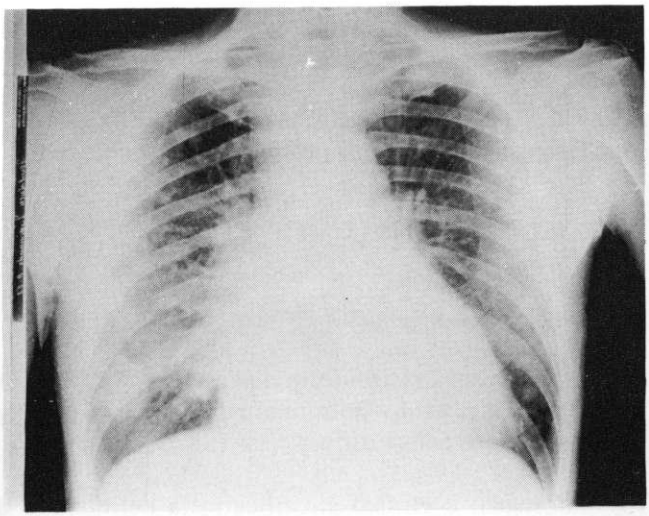

Fig. 1: Uomo di 23 anni. Trauma toracico contusivo più marcato a destra per incidente automobilistico. Radiografia del torace che mette in evidenza una fase iniziale di A.R.D.S. più accentuata a destra con opacamento polmonare ed insufficienza respiratoria. Terapia ventilatoria con schema farmacologico descritto nel testo. Risultato risolutivo favorevole.

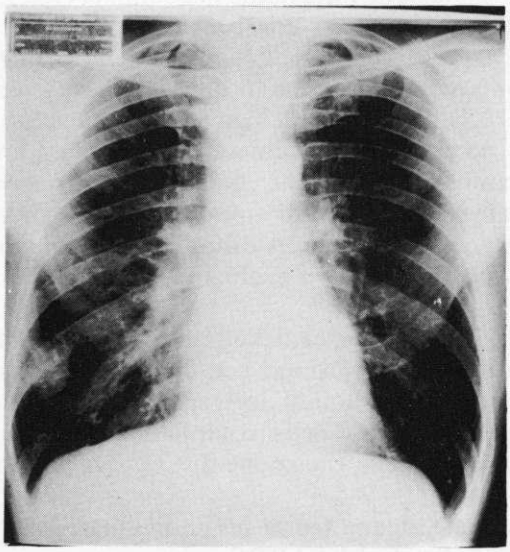

Fig. 2: Stesso caso della fig. 7. Radiografia del torace dopo 3 mesi dall'incidente. Risoluzione del quadro polmonare bilateralmente. Persiste un'immagine di addensamento rotondeggiante a livello del lobo inferiore del polmone destro. Probabilmente si tratta di ematoma in fase di riassorbimento.

- fattori tossici liberati dal trauma primitivo;
- alterazioni del surfactante;
- aggregazione leucocitaria a livello dei capillari polmonari da inadeguata attivazione del complemento.

Il quadro clinico è rappresentato da shock, dispnea, cianosi, essudati alveolari visibili radiologicamente; spesso infezioni intercorrenti complicano l'evoluzione dell'affezione. (1,3)

Più precisamente l'insufficienza polmonare nella ARDS si sviluppa in quattro fasi evolutive (2):

- in un primo tempo il paziente presenta iperventilazione, tachipnea e dispnea, senza reperti auscultatori e radiologici;
- nella seconda fase persiste l'iperventilazione con ipercapnia, compare ipossiemia ed aumenta la frazione di shunt artero-venoso. Si apprezzano segni auscultatori e radiologici di modesta entità. Gli effetti sono ancora reversibili;
- una grave insufficienza respiratoria compare nella terza fase. Si riduce la compliance polmonare e gli shunt artero-venosi aumentano fino al 20% della gittata cardiaca; i parametri acido-basici non hanno variazioni significative;
- Nella quarta fase gli shunts artero-venosi intrapolmonari giungono al 30% della gittata cardiaca; aumenta la tensione di CO_2 ed aumentano i livelli sierici di acido lattico, determinando acidosi metabolica.

La terapia deve essere attuata quanto più precocemente, prima che l'ARDS entri nella fase di irreversibilità.

La somministrazione di glicocorticoidi e diuretici, il monitoraggio dell'equilibrio idro-elettrolitico e l'antibiotico-terapia mista, nel caso di infezioni intercorrenti, sono presidi farmacologici necessari.

Un ruolo preminente spetta però alla terapia rianimatoria strumentale. Momenti fondamentali di essa sono rappresentati dalla ventilazione meccanica dei pazienti, dall'uso della PEEP nei quadri di insufficienza più gravi. L'introduzione degli ossigenatori a membrana in circolazione extracorporea dei malati (ECMO) e più recentemente il trattamento con ventilazione a pressione positiva a bassa frequenza e rimozione della CO_2 con circolazione extracorporea, hanno migliorato notevolmente la prognosi (4).

BIBLIOGRAFIA

1) Ashbaugh D. G., Bigelow D. B., Petty T. L., Levine B. E.: Acute Respiratory Distress in Adults. Lancet 1, 319, 1967.
2) Divertie M. B., Petty T. L.: Adult Respiratory Distress Syndrome. Current Concepts. The Upjohn Company, Kalamazoo, MI 49001, 1979.
3) Editorial: Adult Respiratory Distress Syndrome. Br. Med. J. 1, 523, 1975.
4) Gattinoni L., Pesenti A., Rossi G. P., Vesconi S., Fox U., Kolobow t., Agostoni A., Pelizzola A., Langer M., Uuziel L., Longoni F., Damia G.: Treatment of Acute Respiratory Failure with Low-Frequency Positive-Pressure Ventilation and Extracorporeal Removal of CO_2. Lancet 9, 292, 1980.
5) King T. K. C., Weber B., Okinaka A., Friedman S. A., Smith J. P., Briscoe W. A.: Oxygen Transfer in Catastrophic Respiratory Failure. Chest 65, 40S, 1974.