

This is the peer reviewed version of the following article:

BRONCHIOLITE MUCOIDE DIFFUSA IN CORSO DI ASMA BRONCHIALE / Tazzioli, Giovanni; Loschi, Giuseppe; Morandi, Uliano. - In: BOLLETTINO DELLA SOCIETÀ MEDICO-CHIRURGICA DI MODENA. - ISSN 0366-3434. - STAMPA. - 78:(1978), pp. 1-6.

Terms of use:

The terms and conditions for the reuse of this version of the manuscript are specified in the publishing policy. For all terms of use and more information see the publisher's website.

13/07/2024 12:16

(Article begins on next page)

BRONCHIOLITE MUCOIDE DIFFUSA IN CORSO DI ASMA BRONCHIALE *

G. Loschi, U. Morandi, G. Tazzioli

Università degli Studi di Modena

Cattedra di Semeiotica Chirurgica e Divisione di Chirurgia Toraco-Polmonare

Direttore: Prof. R. Lodi

RIASSUNTO

Gli Autori in questa nota riferiscono i dati clinici ed anatomopatologici relativi ad un caso di bronchiolite mucoide diffusa associato ad asma bronchiale. Mettono in evidenza l'evoluzione sfavorevole del caso nonostante il trattamento instaurato.

Nei dati raccolti in letteratura viene confermato che responsabile dell'esito sfavorevole è la grave bronchiolite mucoide produttiva.

PREMESSA

Negli ultimi anni è stata segnalata, particolarmente ad opera degli Autori anglossassoni, la possibilità di gravi quadri di sofferenza respiratoria dell'adulto dovuta a bronchioliti ostruttive diffuse. In tali casi la compromissione bronchiale non avverrebbe in conseguenza di processi patologici ad eziopatogenesi varia e nota da tempo (forme infettive batteriche o virali, intossicazioni esogene, inquinamento ambientale, professionale, ecc.), ma riveste una genesi autonoma (« bronchiolite ostruttiva primaria » o « mucoid impaction of bronch »), essendo al più favorita da particolari condizioni morbose fondamentali, quali ad esempio l'asma bronchiale o il morbo di Bright.

L'ostruzione bronchiolare che può assumere varia estensione e vari quadri di acuzie o di gravità, risulta dalla compartecipazione, secondo Ham, dei seguenti quattro fattori: 1) infezione bronchiale; 2) spasmo bronchiolare; 3) flogosi ed ispessimento delle pareti bronchiolari; 4) zaffamento del lume dei bronchioli da parte di materiale mucopurulento o mucoide.

Le possibilità terapeutiche di questa forma morbosa, che appare ancora prevalentemente rara, per lo meno nei quadri diffusi e a grave impronta clinica, sono notevoli, in considerazione dell'impiego associato di antibiotici, corticosteroidi e enzimi proteolitici. Ciò nonostante sono stati descritti casi ad evoluzione fatale malgrado l'intensa terapia medica associata a mezzi meccanici (ventilazione meccanica, aerosol con l'uso di pressioni positive intermittenti, tracheotomia, ecc.).

Il riscontro di un caso di bronchiolite mucoide diffusa in corso di asma bronchiale ci offre lo spunto per una analisi clinica ed anatomopatologica di tale associazione ed inoltre ci consente di eseguire una verifica della possibile estrema gravità della bronchiolite quando questa interviene nel decorso delle sindromi broncoasmatiche.

CASO PERSONALE

G.R. di 58 anni da Carpi. Anamnesi familiare: una sorella è deceduta per nefropatia. Anamnesi fisiologica: abitudini di vita regolari, agricoltore, modesto fumatore. Anamnesi patologica: ha sofferto di morbillo e pertosse e di episodi influenzali senza postumi.

All'età di 50 anni comparsa di sintomatologia dispnoica espiratoria notturna di tipo accessionale, della durata di circa due ore. Tale fenomenologia ebbe un decorso clinico favorevole sotto trattamento con broncodilatatori. A questo primitivo episodio, dopo circa tre anni fece seguito una dispnea con tosse e notevole espettorazione mucosa. Poiché tale sintomatologia era scarsamente dominabile dalla terapia, vennero effettuati diversi ricoveri in ambiente ospedaliero. Durante tali degenze vennero praticate terapie a base di cortisone ed aminofillinici a dosaggio elevato, che migliorarono parzialmente la sindrome dispnoica e catarrale. Indagini di laboratorio praticate di volta in volta, permisero di constatare che i parametri biologici erano nei limiti di norma. La reazione di Mantoux negativa.

Nel 1966 a causa di episodio di perfrigerazione, si accentuò la dispnea, la tosse, l'espettorato che dapprima mucoso divenne via via sempre più denso e mucillaginoso di assai difficile espulsione. Il paziente venne ricoverato in ambiente clinico in scadenti condizioni di nutrizione e sanguinificazione, con decubito obbligato, ortopnoico, cianotico, afebrile. L'esame radiologico del torace (Fig. 1) evidenziava un atteggiamento inspiratorio con note di enfisema diffuso. Semeiologicamente reperto di spasmo bronchiale diffuso sia anteriormente che posteriormente e rantoli a medie e piccole bolle in sede bibasale. La semeiologia dell'apparato cardiovascolare evidenziava un'aria cardiaca ridotta per espansione dei lembi polmonari anteriori con impurità dei toni.

Pressione arteriosa normale. All'addome fegato debordante di tre dita dall'arco costale di destra. Gli esami di laboratorio non evidenziavano elementi significativi come pure l'esame elettrocardiografico. Funzionalità respiratoria: insufficienza respiratoria di tipo ostruttivo. Alla verifica autoptica si constatò alla apertura del torace un versamento pleurico destro di modesta entità. I polmoni erano aumentati di volume e consistenza, csangui al taglio e la spremitura dava luogo ad abbondante materiale mucoide. Ipertrofia ed ingrandi-

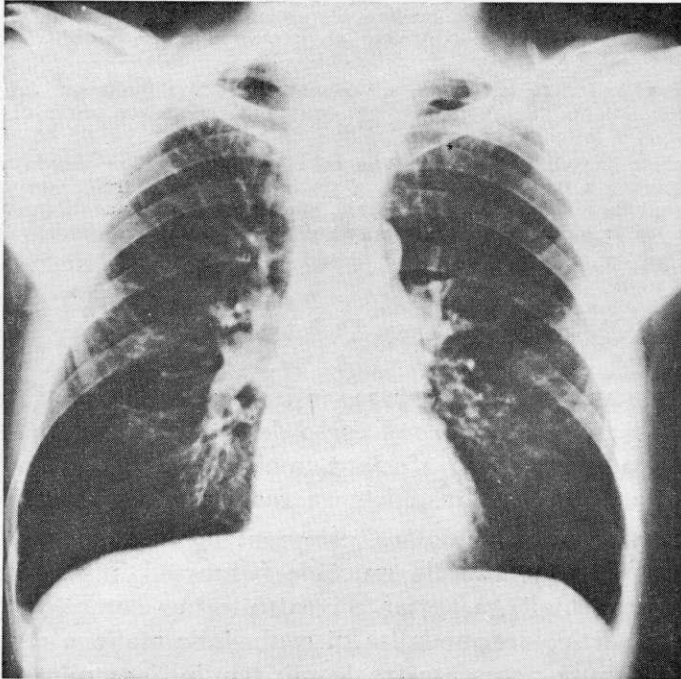


FIG. 1

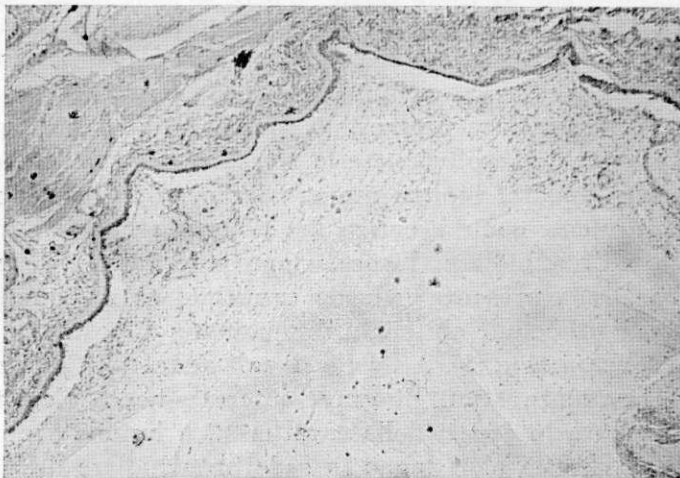

FIG. 2

mento del ventricolo destro, modica aterosclerosi lipidica dell'aorta toracica, steatosi del viscere epatico. Null'altro di patologico a carico degli altri organi o sistemi.

Dal punto di vista istologico per quanto riguarda il polmone: i bronchioli terminali appaiono dilatati, ripieni di un tappo mucoide e ricco di infiltrati granulocitari e linfocitardi.

La parete bronchiolare presenta un epitelio batiprismatico pseudostratificato di rivestimento a tratti iperplastico, a tratti atrofico e a tratti con aspetti di iniziale metaplasia squamosa; il chorion mucoso mostra evidenti fasci di fibre collagene tra le quali si repertano accumuli cellulari linfo-istiocitari (Fig. 2).

DISCUSSIONE

Il paziente da noi osservato, affetto da molti anni da asma bronchiale, ha sviluppato nel corso della degenza un grave interessamento respiratorio sfociato, malgrado l'uso di molteplici mezzi terapeutici, nell'insufficienza respiratoria irreversibile.

L'ostruzione bronchiolare, prevalentemente indotta nel caso, dall'accumulo di materiale mucoide (« mucoïd impaction ») nei distretti bronchiali, ha pertanto costituito una complicanza mortale. Tale particolare modalità di evoluzione maligna deve quindi essere tenuta presente fra le più temibili complicazioni che possono portare a morte il paziente affetto da asma bronchiale.

Nell'osservazione, oggetto del presente studio, il decorso clinico-radiologico dell'affezione e l'esame anatomico-patologico, hanno consentito di escludere la presenza di una importante componente flogistica, avendo viceversa assunto prevalente importanza, l'ipersecrezione delle ghiandole mucose, apparse in più punti ampiamente dilatate mentre lo studio dei grossi bronchi e della componente parenchimale polmonare non ha consentito di mettere in evidenza espressioni morfologiche tali da giustificare la gravità dell'evoluzione e la stessa causa mortis. Degni di rilievo sono apparsi inoltre numerosi reperti istopatologici anch'essi prevalentemente a carico del sistema bronchiale di quarto ordine e bronchiolare: l'ispessimento e le ialinosi delle membrane basali, la presenza in sede bronchiolare in commistione con il muco, di cellule epiteliali desquamate, di eosinofili, di cristalli di Leyden (Fig. 2). A livello di tali alterazioni non si sono messi in evidenza segni di grave interessamento flogistico in atto e pertanto la genesi della caratteristica lesione anatomopatologica va riferita al ristagno in sede bronchiolare diffusamente di secrezioni, assai tenaci per caratteristiche fisico-chimiche,

ristagno favorito dall'alterata dinamica dell'albero bronchiale in tutte le sue sezioni, per la presenza della componente broncoasmatica. La natura del fenomeno è in gran parte non chiarita, tuttavia in singoli casi è stato possibile riferire ad una disfunzione più generale e complessa il *primum movens* del quadro morboso.

In effetti in taluni malati è possibile invocare l'intervento di una condizione di mucoviscidosi, per lo più a prevalente (od esclusivo) interessamento respiratorio.

Circa la terapia, attenendoci alla nostra osservazione ed in accordo con quanto è stato recentemente segnalato in letteratura, vi è da dire che questa può molto, poichè numerosi farmaci sono in grado di combattere le alterazioni che possono variamente compartecipare nella bronchiolite ostruttiva: ma nel decorso dei vari episodi morbosi, che nell'asma severo spesso si succedono con ritmo sempre più ravvicinato nel tempo, essa si dimostra, in un prosieguo di tempo, inefficace.

Nel nostro caso la somministrazione di antibiotici a largo spettro, il cui impiego è stato periodicamente guidato dai risultati dell'antibioticoграмма, di cortisonici, di antibroncospastici (già da anni sistematicamente impiegati), di mucolitici, non ha potuto evitare l'insorgenza di una grave alterazione della funzione respiratoria che ha portato il malato all'exitus.

L'evenienza di una bronchiolite ostruttiva diffusa nel corso di asma bronchiale e, specie, dello stato di male broncoasmatico, costituisce in definitiva una possibile, seppure rara, modalità di morte dei pazienti con sindromi asmatiche ad evoluzione cronica e ribelli ai trattamenti oggi di maggiore efficacia.

BIBLIOGRAFIA

- 1) Corrin B. — Bronchiolitis obliterans, A new form of rheumatoid lung. Chest, 73, 244, 1978.
- 2) Engel S. — « Bronchiolitis ». Brit J. Dis Chiest., 53, 125, 1959.
- 3) Greer A.E. — « Mucoïd imppection of bronchi ». Ann. Intern. Med., 45, 506, 1957.
- 4) Ham J.C. — « Acute infections obstructing bronchiolitis. A potentially fatal disease in the adult ». Ann. Intern. Med., 60, 47, 1963.
- 5) Mc Lean K.H. — « The pathology of acute bronchiolitis. A study of its evolution. Part. II the repair phase ». 6, 29, 1957.
- 6) Schawr R., Paulson D.L., Kee J.L. — « Mucoïd imppection of the bronchi. A study of thisty-six cases ». Amer. Rev. Tuberc., 76, 970, 1957.
- 7) Witting H.J., Graser J. — « The relationships between bronchiolitis and childhood asthma ». I. Allerg., 30, 19, 1959.