This is the peer reviewd version of the followng article:

Urethral diverticuli in patients with spinal cord injury: echografic study / G., Virgili; P., Andreassi; F., Tamburro; Micali, Salvatore; F., Torelli; A., Giurioli; G., Vespasiani. - In: ARCHIVIO ITALIANO DI UROLOGIA ANDROLOGIA. - ISSN 1124-3562. - ELETTRONICO. - 66(4):(1994), pp. 187-191.

Terms of use:

The terms and conditions for the reuse of this version of the manuscript are specified in the publishing policy. For all terms of use and more information see the publisher's website.

27/04/2024 21:35

(Article begins on next page)

I diverticoli uretrali nel paziente mieloleso: studio ecografico

G. Virgili* - P. Andreassi - F. Tamburro - S. Micali -F. Torelli - A. Giurioli - G. Vespasiani**

Università di Roma "Tor Vergata" e L.R.C.C.S. "S. Lucia" Roma
**Clinica Urologica Università di Perugia*
***Cattedra di Urologia Università de L'Aquila*

Urethral diverticula in patients with spinal cord injuries: ultrasonographic evaluation

Urethral diverticula, a not infrequent complication in patients with spinal cord injuries, usually involve the bulbous urethra which is particularly exposed to the trauma of catheterism. Indeed, the frequent association of urethral trauma and infection is often the cause of diverticula in these patients. Diagnosis is made by ascending urethrogram, voiding cystourethrogram and urethroscopy. Eight patients between 20 and 45 years of age with spinal cord injuries who had used an indwelling catheter for periods ranging from 1 to 18 months and who presented urethral diverticula at conventional investigation, underwent transperineal and penile contact ultrasonography using 3,5 and 7,5 MhZ real-time scanners. Ultrasonography was performed during intraurethral injection of saline solution through a catheter positioned near the external urethral meatus. Before the scan all patients had undergone a neuro-urological physical examination, urine analysis and colture, renal and bladder ultrasonography, ascending urethrogram and voiding cystourethrogram, urethroscopy and urodynamic investigation. Ultrasonography identified all urethral diverticula, defined them morphologically, visualized the diverticula filling and empting phases and evaluated urethral wall and periurethral tissue characteristics, without exposing patients to any dangerous gonadal irradiation. Ultrasonography cannot replace radiological investigation but is a valid alternative in cases of contrast medium allergy, when monitoring inoperable diverticula and in postoperative follow-ups.

Key words: Urethral diverticula - Ultrasonography - Urethral ultrasound

Introduzione

Si intende per diverticolo uretrale o uretrocele un'erniazione della mucosa attraverso un punto di "minore resistentiae" della parete muscolare e conseguente formazione di una dilatazione sacciforme o fusiforme comunicante con il lume dell'uretra stessa.
I diverticoli si distinguono in congeniti (diverticoli veri) ed acquisiti (pseudodiverticoli o diverticoli falsi).
L'etiopatogenesi dei diverticoli congeniti è ancora controversa; l'ipotesi più accreditata depone per una diminuita resistenza della parete uretrale imputabile ad un insufficiente o ritardato sviluppo dei singoli componenti dell'uretra.
Negli uretroceli acquisiti, invece, i fattori cau-

sali possono essere molteplici: la calcolosi, le stenosi uretrale, le manovre strumentali condotte in modo incongruo e causa di lesioni uretrali traumatiche e, infine, i processi infiammatori dell'uretra. Il coinvolgimento da parte dell'infezione delle ghiandole periuretrali e di quelle di Cooper può complicare ulteriormente una semplice uretrite e condurre alla formazione di un ascesso che drenandosi nel lume uretrale crea una vera e propria cavità pseudodiverticolare.

Nei soggetti mielolesi i diverticoli uretrali sono una complicanza non rara [1], anche se negli ultimi anni, grazie soprattutto ad una più appropriata riabilitazione vescicale, la loro incidenza ha subito un sensibile decremento [2].

In questi pazienti l'origine dei diverticoli è chiaramente riconducibile alle frequenti infezioni e ai traumi legati al cateterismo sia esso intermittente che a dimora.

Quella bulbo-spongiosa è la porzione uretrale più frequentemente interessata dai diverticoli; in particolare questi insorgono nel 90% dei casi nell'uretra bulbare e nel 1% in quella peniena [3]. Questa localizzazione preferenziale trova una giustificazione valida nella fisiologica variazione di calibro che interessando l'uretra bulbare la rende particolarmente esposta ai traumi del cateterismo; inoltre proprio questo tratto uretrale è la sede principale di sbocco delle ghiandole periuretrali.

La radiologia convenzionale con l'uretrografia retrograda e minzionale ha costituito e costituisce ancora oggi il cardine principale su cui si fonda la diagnosi di gran parte delle patologie uretrali.

Scopo del nostro lavoro è quello di valutare quale contribito può offrire la diagnostica ecografica tecnologicamente più avanzata nello studio degli uretroceli [4-5.].

Materiali e metodi

Dal gennaio 1993 al marzo 1994 sono stati osservati 8 pazienti portatori di un diverticolo uretrale: la loro età era compressa tra 20 e 45 anni (media 33 anni) e tutti erano affetti da para o tetraplegia da lesione vertebro-midollare di origine traumatica. In 5 pazienti la lesione era localizzata a livello dorsale, in 2 a livello cervicale ed in 1 a livello lombare. Tutti erano stati portatori di un catetere a permanenza posizionato subito dopo il trauma e tenuto a dimora per un periodo

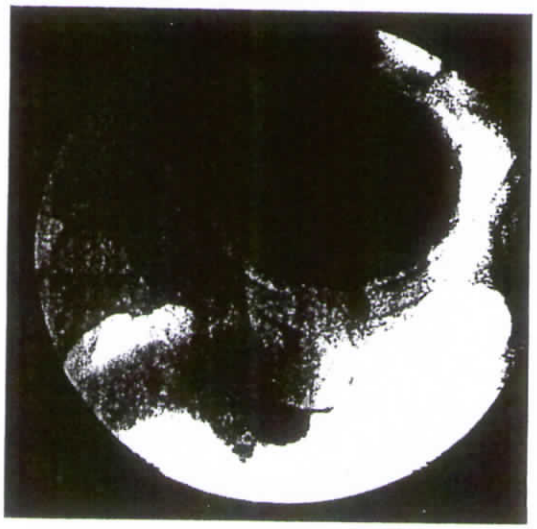

FIG. 1 - *Uretrocistografia: diverticolo dell'uretra.*

di tempo che variava da un minimo di 1 mese ad un massimo di 18 mesi.

Gli 8 pazienti sono stati sottoposti ad esame obiettivo neuro-urologico, esame urine con urinocoltura, ecografia renale e vescicale, uretrocistografia retrograda e minzionale, uretroscopia ed esame urodinamico completo.

In 5 pazienti su 8 era presente un'infezione urinaria; l'ecografia reno-vescicale mise in evidenza una litiasi vescicale in 2 casi, una dilatazione ampollo-caliciale bilaterale in 3 casi e un ispessimento della parete vescicale associato ad altri segni di "organo da sforzo" in 7 casi.

In un paziente era possibile rilevare all'esame obiettivo l'orifizio di una fistola uretro-scrotale plurioperata e recidivata.

All'uretrocistografia e all'uretroscopia i diverticoli risultavano interessare l'uretra bulbare in tutti gli 8 casi studiati (Fig. 1). L'esame radiologico consentiva inoltre di confermare l'esistenza e precisare il decorso della fistola osservata in un paziente.

L'esame urodinamico evidenziava un quadro di vescica neurologica iperreflessica con dissinergia in 7 pazienti e di areflessia detrusoriale in 1 paziente.

In questi 8 pazienti, la diagnostica tradizionale è stata integrata con un'ecografia di superficie, transperineale e peniena, eseguita utilizzando sia una sonda convex da 3,5 MhZ che una sonda lineare da 7,5 MhZ; lo studio ecografico è stato condotto durante l'infusione per via retrograda di soluzione fisiologica all'interno dell'uretra attra-

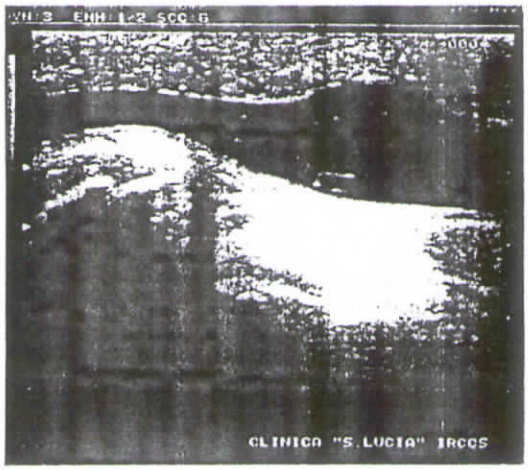

FIG. 2 - *Scansione longitudinale perineale dell'uretra durante infusione retrograda: evidente sfiancamento della parete ventrale dell'uretra bulbare.*

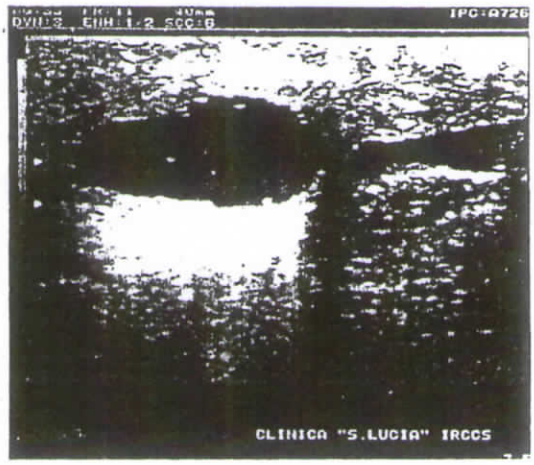

FIG. 4 - *Scansione longitudinale perneale dell'uretra in corso d'infusione retrograda: sono facilmente riconoscibili sia l'uretrocele che il lume dell'uretra distale.*

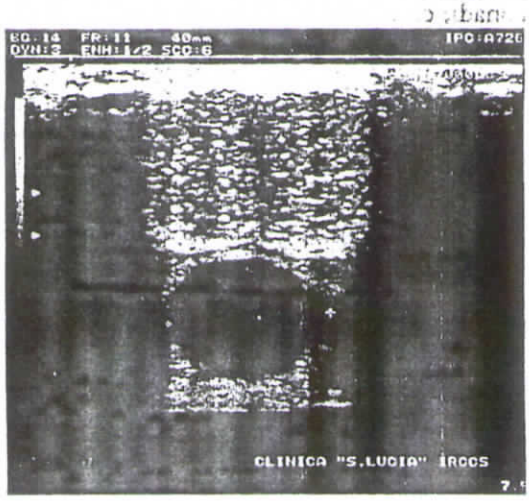

FIG. 3 - *Stesso caso studiato in scansione assiale perineale dell'uretra sempre durante infusione retrograda.*

FIG. 5 - *Stesso caso: interrotta l'infusione non si visualizza più il lume dell'uretra ma si osserva l'incarceramento di un bolo di liquido all'interno dell'uretrocele.*

verso un catetere Foley fatto avanzare nel lume uretrale per pochi centimetri e quindi bloccato in prossimità della fossetta navicolare gonfiando appena il palloncino. Durante l'infusione di soluzione fisiologica il diverticolo uretrale o uretrocele appare solitamente come una formazione transonica, grossolaneamente tondeggiante o fusiforme, comunicante con il lume uretrale attraverso un colletto più o meno ampio. Nei casi osservati la formazione diverticolare risultava sempre piuttosto eccentrica rispetto all'asse dell'uretra per un prevalente sfiancamento della parete ventrale di quest'ultima. Distendendo l'uretrocele è stato inoltre possibile evidenziare un diffuso ispessimento della sua parete particolarmente accentuato a livello ventrale ed associato a iperecogenicità dei tessuti periuretrali (Figg. 2 e 3).

Discussione

La tecnica ecografica da noi proposta non soltanto ha consentito di confermare in tutti i casi l'esistenza del diverticolo uretrale ma ha anche

permesso di definire con sufficiente accuratezza gli aspetti morfologici. La sede, le dimensioni ed il contenuto del diverticolo sono risultati infatti correttamente valutabili ecograficamente così come le caratteristiche del colletto diverticolare, della parete e dei tessuti peridiverticolari. Particolarmente interessante è risultata infine la possibilità di studiare le fasi di riempimento e di svuotamento del diverticolo. Durante l'infusione di fisiologica nell'urera e compatibilmente all'ampiezza del suo colletto, il diverticolo, riempiendosi, si distende, agevolando così ulteriormente l'esplorazione ecografica; non appena si interrompe l'iniezione di liquido nell'uretra il diverticolo tende invece a svuotarsi più o meno completamente e rapidamente (Figg. 4 e 5). Durante l'iniezione di fisiologica anche l'uretra tende ovviamente a dilatarsi e questo ha consentito di ottenere, nei casi studiati, una buona visualizzazione di tutto il lume uretrale. Utilizzando gli ultrasuoni e non i raggi x è inoltre possibile prolungare l'esame e ripeterlo iterativamente; ciò consente di individuare la posizione della sonda più appropriata ed il tipo di scansione più vantaggioso ai fini di un'acquisizione delle immagini ottimale.

Un altro non trascurabile vantaggio legato all'uso degli ultrasuoni consiste nella possibilità di gestire personalmente l'esame seguendolo direttamente nell'ambulatorio destinato all'ecografia; si può in questo modo limitare l'utilizzo della sala, delle attrezzature, del materiale e del personale della radiologia, solitamente oberato di lavoro, contribuendo, nello stesso tempo, ad un innegabile contenimento dei costi dell'indagine.

La buona attendibilità diagnostica, l'assenza di radiazioni e quindi la scarsa invasività e la illimitata ripetibilità della metodica la rendono particolarmente indicata proprio nei pazienti mielolesi, che essendo i soggetti più esposti a questo tipo di patologia devono spesso sottoporsi, dopo l'iniziale diagnosi, a ripetuti e frequenti controlli per monitorare lo stato del diverticolo, quando quest'ultimo non è suscettibile di exeresi chirurgica, oppure per valutare gli esiti stessi della chirurgia.

L'esigenza di dover utilizzare in una popolazione come quella dei soggetti mielolesi, indagini diagnostiche il più possibile innocue e ripetibili, in modo da risparmiare a questi pazienti, per lo più giovani e spesso già affetti da problemi di fertilità, irradiazioni prolungate e ripetute delle gonadi, ci ha indotto ad adottare sistematicamente l'ecografia come mezzo per visualizzare il tratto distale della via escretrice urinaria.

La metodica ecografica, da noi proposta, non intende comunque sostituirsi alla tradizionale uretrografia nell'inquadramento diagnostico dei diverticoli dell'uretra ma, a nostro giudizio, qualora sussistano determinate condizioni (grave allergia al mezzo di contrasto, monitoraggio dei diverticoli non operabili, follow-up postoperatorio), può costituire indubbiamente una valida alternativa all'esame radiologico.

Riassunto

I diverticoli uretrali sono una patologia di riscontro non eccezionale nei pazienti mielolesi; solitamente insorgono in prossimità dell'uretra bulbo-cavernosa particolarmente esposta ai traumi da cateterismo. Le flogosi uretrali svolgono un ruolo determinante nella patogenesi dell'affezione. Nei pazienti mielolesi l'evento traumatico e quello infiammatorio spesso si associano creando i presupposti ideali per la formazione di un diverticolo uretrale. La diagnosi è solitamente affidata alla uretrografia retrograda e minzionale e all'uretroscopia. In 8 pazienti mielolesi portatori di un diverticolo uretrale la diagnostica tradizionale è stata da noi integrata con un'ecografia di superficie, transperineale e peniena, condotta durante infusione retrograda di soluzione fisiologica nell'uretra. L'ecografia ha permesso di individuare i diverticoli, di definire la loro morfologia, di seguire la dinamica del loro riempimento e, inoltre, di studiare le caratteristiche della parete uretrale e dei tessuti peridiverticolari. Tutte queste osservazioni sono state ovviamente condotte senza dover fare ricorso ai raggi x e quindi evitando dannose esposizioni delle gonadi. La tecnica ecografica da noi proposta non intende sostituirsi alla tradizionale metodica radiologica ma in casi particolari (accertata e grave allergia al m.d.c., monitoraggio dei diverticoli non suscettibili di exeresi chirurgica, follow-up post-operatorio) può costituirne un'utile e valida alternativa.

Parole chi:

Bibliografia

[1] PORENA M
VESPASIA
nella ripar
SIUD, 26
[2] JURASCHE
STAFA C,
aproach to
urethral fis
[3] RONZONI

Dott. Guido Vir

Parole chiave: Diverticoli uretrali - Ecografia - Ecografia uretrale

Bibliografia

[1] PORENA M, LOMBI R, MEARINI , DI STASI SM, VESPASIANI G, VIRGLI G: *La rotazione uretrale nella riparazione degli uretroceli.* Atti XIII Congr SIUD, 269-73, 1989.

[2] JURASCHECK F, DOLLFUS P, NOTTER A, MOUSTAFA C, MENNECIER A, ADLI G: *Our surgical aproach towards the treatment of urethrocele and urethral fistula.* Paraplegia, 16: 252-6, 1978-79.

[3] RONZONI G, DE VECCHIS M, RASCHI R, MANGANELLI F: *Uretroplastica per la riparazione dell'uretrocele recidivo e perdita di sostanza uretrale: a proposito di 41 casi.* Arch It Urol, LXIV: 171-6, 1992.

[4] PORENA M, ROSI P, PARZIANI S, COSTANTINI E, MARZI M: *Lesioni traumatiche dell'uretra: studio ecografico.* Arch Ita Urol, LXV: 445-8, 1993.

[5] PORENA M, VESPASIANI G, VIRGILI G, LOMBI R, MEARINI E, ROSI P, MICALI F: *Real-time transrectal sonographic voiding cystourethrography.* Urology, 30: 171-5, 1987.

Dott. Guido Virgili, Clinica Urologica, Policlinico Monteluce - 06100 Perugia