

This is the peer reviewed version of the following article:

L'embolia polmonare. Diagnosi e trattamento chirurgico / Lodi, Renzo; Bondioli, A; Morandi, Uliano; Tazzioli, Giovanni; Bonati, L; Miglio, V.. - In: BOLLETTINO DELLA SOCIETÀ MEDICO-CHIRURGICA DI MODENA. - ISSN 0366-3434. - STAMPA. - 78:(1978), pp. 5-16.

Terms of use:

The terms and conditions for the reuse of this version of the manuscript are specified in the publishing policy. For all terms of use and more information see the publisher's website.

30/04/2026 00:44

(Article begins on next page)

L'EMBOLIA POLMONARE

Diagnosi e trattamento chirurgico

R. Lodi, A. Bondioli, U. Morandi, G. Tazzioli, L. Bonati, V. Miglio*

Università degli Studi di Modena

Cattedra di Semeiotica Chirurgica e Divisione di Chirurgia Toraco-Polmonare

Direttore: Prof. R. Lodi

Divisione di Pneumologia 1 - Ospedale Specializzato Rasori di Parma*

Primario: Prof. R. Berti

RIASSUNTO

L'embolia polmonare è una delle più frequenti cause di morte improvvisa mentre la definizione clinica dei pazienti ad «alto rischio» è agevole e può indurre ad utili misure profilattiche.

Più del 50% dei pazienti con diagnosi di trombosi venosa, (fatta con scintigrafia e flebografia ascendente) non presenta sintomi né segni, pertanto la prevenzione è essenziale.

Almeno la metà dei casi di embolia polmonare fatale ha origine da trombi venosi clinicamente silenti, non sempre associati a malattia cardiopolmonare. L'atteggiamento comune nell'affrontare il trattamento dell'embolia polmonare è mutato negli ultimi anni dopo la messa a punto della terapia eparinica e fibrinolitica e dei provvedimenti intensivi. E' codificato ormai il concetto di riservare l'embolectomia in C.E.C. ai pazienti in stato di shock, resistenti alla terapia medica fibrinolitica e cardiocinetica e con diagnosi angiografica accertata.

Lo schema terapeutico completo comprende inoltre l'interruzione o compartimentazione della vena cava inferiore allo scopo di prevenire le recidive emboliche, e il trattamento anticoagulante orale protratto.

L'embolia polmonare (E.P.) è una complicanza che può insorgere durante qualsiasi condizione morbosa.

Essa risulta particolarmente pericolosa in soggetti anziani, negli obesi, nei flebopatici, nei traumatizzati costretti all'immobilità, negli affetti da scompenso cardiopolmonare, e rappresenta una delle più frequenti cause di morte improvvisa, diagnosticata spesso solo al tavolo autoptico. Negli Stati Uniti si verificherebbero ogni anno almeno 142.000 embolie polmonari mortali e 285.000 non mortali. Tuttavia, questo dato, risente notevolmente delle difficoltà di porre una diagnosi esatta, per cui l'incidenza reale di tale evento rimane di difficile valutazione.

L'indice di frequenza nei riscontri autoptici può raggiungere il 64% (Freimann, 1963) con una media del 10-20%. Sembra comunque che l'incidenza vari in modo direttamente proporzionale all'attenzione che viene posta nell'ispezione delle arterie polmonari.

Dall'analisi dei dati riportati in letteratura sembra che la frequenza dell'embolia polmonare vada progressivamente aumentando (Williams, 1975). Tale incremento potrebbe essere attribuito a una maggiore conoscenza di questa complicazione, allo sviluppo di metodiche diagnostiche adeguate e di più agevole impiego (Silver, 1975).

MOMENTI PATOGENETICI

Le cause, ormai note, delle tromboembolie sono rappresentate dalla stasi venosa, dalle lesioni dell'intima basale e dall'ipercoagulabilità ematica.

La sede, da cui prendono origine gli emboli polmonari, nella maggior parte dei casi, è rappresentata dalle vene degli arti inferiori e del bacino; alcuni provengono dal cuore destro (Baum e Fisher, 1960) o comunque dal sistema venoso della metà superiore del corpo.

Negli stessi cardiopatici, il 90% degli emboli polmonari origina in un distretto venoso periferico (Coon, 1960).

I meccanismi coagulativi possono essere potenziati da diverse condizioni cliniche e da alcune sostanze farmacologiche da usarsi pertanto con cautela nei soggetti con rischio di embolie polmonari aumentato: pazienti con gruppo sanguigno A; eccesso di lipoproteine e acidi grassi a catena lunga; la policitemia; neoplasie maligne; diabete e fumo di tabacco aumentano la coagulabilità come pure gli anticoncezionali orali. Anche negli obesi il rischio è maggiore.

FISIOPATOLOGIA

I principali elementi fisiopatologici dell'embolia polmonare sono rappresentati da un'ostruzione meccanica del letto vascolare polmonare, da reazioni umorali e riflesse all'embolia, da un aumento acuto del post-carico ventricolare destro. L'ostruzione vascolare da embolo induce in seguito due meccanismi:

- 1) Trasferimento dell'embolo a valle con liberazione della diramazione arteriosa ostruita in un primo momento e conseguente diminuzione della percentuale del letto vascolare polmonare occluso;
- 2) fibrinolisi spontanea (fenomeno fisiologico dipendente dalla plasmina; enzima che depolimerizza la fibrina) con conseguente lisi dell'embolo.

L'infarto polmonare non è una lesione costante associata all'embolia polmonare. Nell'uomo infatti tale evenienza la si osserva in circa 1/3 dei casi. Perché esso si manifesti è necessaria la coesistenza di un aumento della pressione venosa polmonare: tale fenomeno spiega la sua maggiore frequenza ed il carattere spesso emoftoico delle embolie polmonari che complicano una stenosi mitralica o l'insufficienza cardiaca mista e la sua localizzazione preferenziale alle basi polmonari dove la pressione idrostatica a livello dei capillari polmonari risulta più elevata.

L'ostacolo alla eiezione ventricolare destra è responsabile in parte dell'aumento della pressione sistolica nel ventricolo destro e nell'arteria polmonare. L'ipertensione arteriosa polmonare risulta proporzionale al grado di ostruzione vascolare rilevabile con l'angiografia.

Tale ipertensione però non dipende solo dall'embolia, dato che si manifesta anche per un'occlusione inferiore al 30% del totale del letto vascolare polmonare, mentre la pneumonectomia o la occlusione temporanea dell'arteria polmonare provoca una ipertensione nel piccolo circolo solo quando si determina una amputazione superiore al 60% del letto vascolare polmonare stesso. A questo proposito, sia da ricerche sperimentali nell'animale sia nell'uomo, è stata dimostrata l'importanza di una vasocostrizione riflessa, soprattutto nelle piccole embolie.

DIAGNOSTICA

In considerazione della loro notevole diversità e della altrettanto loro rapida mutevolezza, i sintomi della tromboembolia polmonare (TEP), il più delle volte possono solo suggerire, ma talora anche mascherare l'individuazione dell'affezione. La presenza o meno della classica triade sintomatologica, un tempo ritenuta indispensabile per la diagnosi, non rappresenta attualmente un indice sufficientemente valido: la dispnea, l'emoftoe, il dolore pleurico si manifestano infatti solo in 1/5 dei casi.

D'altra parte la concomitanza di sintomi addominali o cardiaci, dovuti alla ipotensione sistemica e all'ipossia, non fanno che complicare il quadro, rendendone ardua la diagnosi differenziale con altre forme morbose.

Anche il laboratorio non fornisce un valido aiuto diagnostico, a causa della mancanza di tests specifici per la TEP. Lo stesso differente comportamento degli enzimi serici (lattico deidrogenasi elevate, con tassi normali delle transaminasi glutammico ossalacetiche) un tempo ritenuto indicativo, viene attualmente minimizzato sia per l'assenza di specificità, che per la scarsa incidenza (Witchitz, 1977). Anche l'aumento del tasso di bilirubinemia, conseguente all'assorbimento dei materiali emolizzati a livello infartuale, si presenta solo molto raramente: una bilirubinemia superiore ai 10 mg per litro di sangue, è infatti riscontrabile solo nel 10% dei casi. Maggiore interesse potrebbe forse avere la misurazione dei prodotti di degradazione del fibrinogeno.

Molto più significative sembrano le alterazioni che riguardano la funzione respiratoria: a questo riguardo importanti sono l'ipossiemia e l'ipocapnia da iperventilazione in assenza di evidente scompenso cardiaco e di ombre patologiche polmonari, suggestive per processi di natura flogistica.

Sempre secondo Witchitz esiste inoltre una correlazione molto precisa tra il grado di ipossiemia e l'estensione di territorio escluso, per cui tale sintoma acquisisce anche valore prognostico. L'aumento di differenza tra pCO_2 alveolare e quella arteriosa, in rapporto all'estensione dello spazio morto, riveste minore importanza, non essendo specifico per la TEP.

L'esame elettrocardiografico, anche se non strettamente specifico, rappresenta tuttavia un elemento non trascurabile per la formulazione diagnostica. A differenza di quanto avviene per l'esame radiologico, il tracciato elettrocardiografico appare tanto più alterato quanto più precoce ne è la registrazione. A parte il quadro relativo a cuore polmonare acuto, più o meno associato a segni di lesione sottoendocardica, sulle precordiali sinistre, segni fugaci e che rapidamente scompaiono nei tracciati successivi, sembrano di maggior interesse lo slivellamento superiore del tratto ST e l'inversione dell'onda T sulle precordiali destre, indice di sovraccarico ventricolare destro acuto. Soprattutto questo ultimo aspetto, quando si verifichi in soggetti precedentemente sani, indica la insorgenza di una ostruzione vascolare nel piccolo circolo. Soprattutto è fon-

damentale la registrazione seriatà dei tracciati. Nell'interpretazione dei tracciati va comunque ricordato che le alterazioni elettrocardiografiche dipendono più o meno strettamente dall'instaurarsi di un regime ipertensivo nel piccolo circolo, a sua volta in rapporto coll'ampiezza della superficie vascolare esclusa e coll'integrità anatomo-funzionale del circolo vascolare residuo.

Di fronte a segni clinici e di laboratorio invero piuttosto scarsi e non sempre patognomonici per la diagnosi di TEP, un certo valore sono andati via via acquistando i dati emersi dalle indagini radiologiche. Seguendo la classificazione di Fisher (1970), possiamo distinguere:

A) *Segni diretti dell'ostruzione embolica:*

- polmone ipertrasparente per mancata vascolarizzazione (segno di Westermark)
- ilo rimpicciolito, per contrazione al di là del coagulo nelle forme recenti, o per intervenuta fibrosi del trombo nelle forme croniche
- visualizzazione di arterie polmonari dilatate e tortuose, che precedono l'amputazione dei vasi periferici.

B) *Alterazioni secondarie nel sistema cardiovascolare:*

- allargamento dell'immagine cardiaca
- dilatazione del cono della polmonare
- distensione della cava superiore e dell'azygos.

C) *Alterazioni secondarie nei polmoni e nelle pleure:*

- sollevamento dell'emidiaframma dal lato colpito
- atelettasie lamellari
- versamento pleurico
- infarto polmonare.

Recentemente, per una più completa definizione delle alterazioni tromboemboliche, ai quadri radiologici convenzionali (radiografie standard, angiopneumografie), si è affiancata una nuova metodica: lo studio perfusionale del circolo polmonare con i radioisotopi: essendo la radioattività di determinate zone polmonari, o dell'intero polmone, proporzionale alla frazione della gittata cardiaca che la perfonde, è ovvio che essa riproduce fedelmente il flusso ematico distrettuale.

Per concludere: è chiaro che la diagnosi di TEP non è agevole e può essere posta solo dopo un'analisi fine ed obbiettiva dei vari sintomi precedentemente elencati; essa inoltre deve essere confermata dall'esame angiopneumografico selettivo e superselettivo e dalla scintigrafia perfusionale con macroaggregati di albumina marcata con I^{131} o con Tc^{99} .

TRATTAMENTO

Si è soliti identificare l'E.P.M. in tre forme cliniche fondamentali:

- 1) Rapidamente letali;
- 2) Progressivamente letali;
- 3) Non letali.

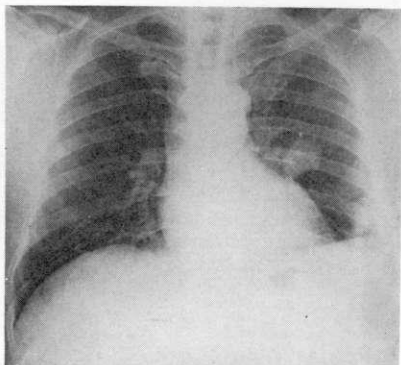


Fig. 1 — S. Andrea: opacità tondeggianti, da infarto polmonare recente, in regione paramediastinica sinistra e interessamento latero-basale della pleura. Cupola diaframmatica deformata e sollevata.

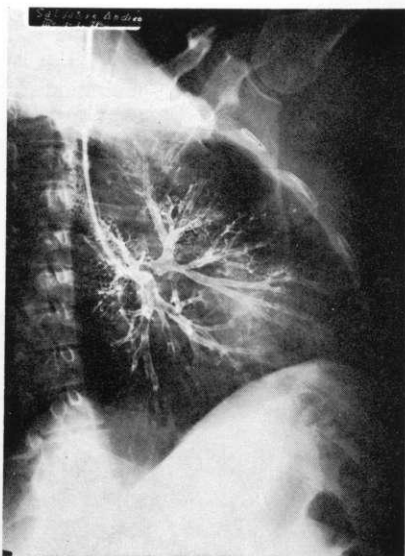


Fig. 2 — S. Andrea: l'esame broncografico esclude l'eventualità di alterazioni endobronchiali.

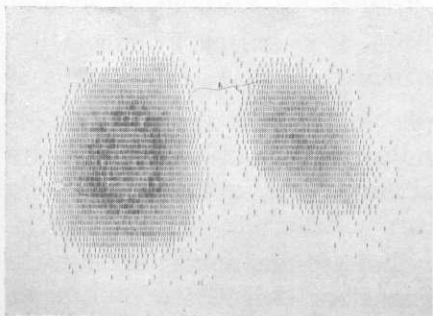


Fig. 3 — S. Andrea: la scintigrafia perfusionale con Tc^{99m} MAA mostra una notevole riduzione della perfusione del polmone di sinistra, sproporzionata rispetto al quadro radiologico di partenza, il ch  indica una maggiore estensione del territorio vascolare escluso.

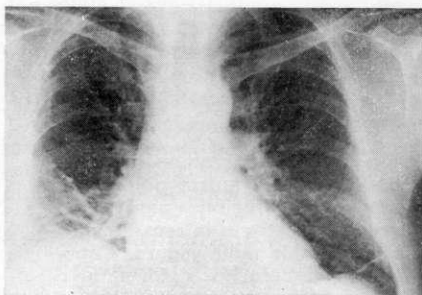


Fig. 4 — B. Adelmo: opacità lamellari da infarti polmonari multipli al terzo inferiore di ambedue gli emitoraci.

Fig. 5 — B. Adelmo: la scintigrafia perfusionale, mostrando una riduzione di flusso alle basi, più evidente sul lato destro, si sovrappone pressochè integralmente all'aspetto radiologico.

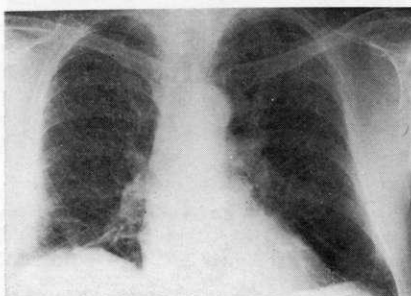



Fig. 6 — B. Adelmo: regressione dell'obiettività radiologica a seguito di trattamento scoagulante.

Forme progressivamente letali.

Posta diagnosi di E.P.M. l'indicazione al trattamento scaturisce dalla causa, dall'epoca, dal luogo, dall'estensione e dalle conseguenze emodinamiche.

L'intervento chirurgico di embolectomia appare necessario quando l'E.P.M. ha occupato l'estensione dell'80%.

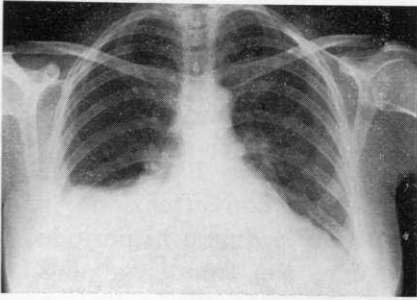


Fig. 7 — P. Maria: opacità a cuneo in regione sovradiaframmatica bilaterale; emidiaframma destro sollevato.




Fig. 8 — P. Maria: tromboelastogramma notevolmente alterato.

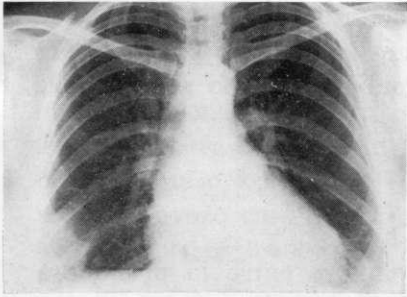


Fig. 9 — P. Maria: risoluzione pressochè totale a seguito di trattamento scagulante.




Fig. 10 — P. Maria: il tromboelastogramma rispecchia il ritorno alla norma dopo trattamento medico.

Se l'ostruzione è superiore al 50% può essere indicata la terapia fibrinolitica (urochinasi, streptochinasi, plasminogeno).

Quando l'ostruzione è inferiore al 50% la terapia infusione endovenosa eparinica trova netta indicazione.

Per fortuna la maggior parte degli episodi di E.P.M. vengono trattati con successo con terapia medica. L'intervento di embolectomia, legato a significativa mortalità, è riservato ai casi in cui una terapia medica razionale non abbia dato risultati (Gallucci, Cevese, Casarotto, 1978). E' quasi sempre legittimo almeno un tentativo iniziale di terapia medica.

Embolie polmonari minori.

Per queste forme è indicata la terapia eparinica alla dose di 30-40.000 U.I. per infusione e.v. lenta durante le prime 24-48 ore, le dosi successive devono mantenere il tempo di coagulazione tra i 30-40 minuti.

Il trattamento eparinico va continuato per 10-14 giorni (Thomas, 1973). L'eparina va somministrata con attenzione in certi pazienti, per esempio gli epatopatici e le donne in periodo post-menopausa, in cui possono comparire con frequenza maggiore i fenomeni emorragici. In seguito si passa all'uso di anti-coagulanti per via orale. In casi in cui la terapia anticoagulante non sarà in grado di risolvere il quadro per la tendenza a recidivare, come pure in una serie di altre circostanze può essere indicata l'interruzione chirurgica della vena cava inferiore (V.C.I.) oppure la legatura delle vene femorali comuni. E' recente l'uso del filtro cavale di Mobin-Uddin, Grenfield, applicabile per via transvenosa in anestesia locale, subito sotto lo sbocco delle vene renali.

Embolia polmonare massiva.

Un terzo dei colpiti da E.P.M. muore entro la prima ora (Tournier e coll., 1973), il 60% vive per altre due ore circa, tempo utile, spesso per un paziente ospedalizzato, per mettere a punto misure diagnostiche e terapeutiche. Nonostante le difficoltà, oggi si ammette che la linea terapeutica da assumere in caso di embolie massive con stato di shock può essere schematizzata come segue:

I) Trattamento trombolitico:

- | | | |
|--|--------|--|
| a) se non vi è miglioramento
entro un'ora | —————> | embolectomia |
| b) se vi è miglioramento | —————> | continuare per 12
ore poi eparina +
interruzione chir.
V.C.I. |

II) Trattamento chirurgico:

- a) embolie ripetute non massive —→ interruzione V.C.I.
- b) embolia polmonare massiva —→ embolectomia +
+ shock interruzione V.C.I.

INDICAZIONI ALL'EMBOLECTOMIA

Secondo Sasahara l'embolectomia polmonare è indicata se dopo un'ora di trattamento medico ottimale la pressione arteriosa è inferiore a 90 mmHg, la diuresi inferiore a 20 cc/h e la pCO₂ arteriosa è al di sotto di 60 mmHg. Le difficoltà inerenti all'ipotensione, all'ipossiemia e allo stato di shock possono essere superate mediante l'allestimento di una C.E.C. parziale che inoltre consente di alleviare il sovraccarico del ventricolo dx. In anestesia locale vengono isolate e incannulate l'arteria femorale e la vena cava inferiore attraverso la vena femorale e connesse poi al circuito extracorporeo. Viene così ridotto il ritorno venoso ed il lavoro cardiaco mentre contemporaneamente viene perfuso sangue ossigenato.

Si procede quindi in anestesia generale, alla sternotomia mediana ed al completamento della C.E.C. incannulando la vena cava superiore.

La tecnica attualmente adottata consiste nella C.E.C. totale, associata alla protezione del miocardio mediante ipotermia generale o locale e l'uso della cardioplegia. Clampata l'aorta si incide longitudinalmente l'arteria polmonare asportando con cura il materiale embolico (rimozione eseguita con pinze da calcoli e non con catetere a palloncino). L'embolectomia va perfezionata con la spremitura manuale dei polmoni previa apertura della pleura mediastinica. Completata la toilette si sutura l'arteriotomia e si fa riprendere l'attività cardiaca.

Al tempo toracico si fa seguire direttamente il tempo addominale di interruzione della V.C.I.. In alternativa è possibile la utilizzazione di filtri di Mobin-Uddin o di Grenfield. Quando si conosce la localizzazione del focolaio emboligeno si può prendere in considerazione la legatura iliaca monolaterale. Di recen-

te è stata proposta anche l'embolectomia per via venosa con i cateteri aspiratori a ventosa di Grenfield.

Nel post-operatorio si rende necessaria un'assistenza intensiva, la ventilazione polmonare assistita e l'uso di farmaci inotropi. Misure di sicurezza sono rappresentate dall'uso di bende elastiche agli arti inferiori ed il sollevamento degli stessi di 30° per alcuni giorni e il proseguimento anticoagulante orale per alcuni mesi.

Le cause di possibile morte post-embolectomia sono rappresentate da:

- emboli residui o atelettasie emorragiche con edema polmonare;
- cardiopneumopatie preesistenti in pazienti anziani;
- insufficienza epato-renale instauratasi nella fase di iposia e shock;
- danni cerebrali;
- emorragie da C.I.D.;
- bassa gittata cardiaca post C.E.C.

CONCLUSIONI

L'embolia polmonare è un'affezione ad elevata frequenza nei malati ospedalizzati ed è potenzialmente mortale. Non è giustificato separare il trattamento chirurgico della tromboembolia da quello medico eparinico e fibrinolitico, ma entrambi, correttamente applicati, si integrano.

La chirurgia è attualmente in condizioni di risolvere situazioni disperate in caso di embolia polmonare massiva, purchè l'iter diagnostico, basato fondamentalmente sull'angiopneumografia, e l'intervento chirurgico vengano organizzati in modo tempestivo. E' opinione concorde che l'indicazione all'embolectomia è posta per i casi clinicamente gravi, nei quali l'embolia induce un'ostruzione vascolare del parenchima polmonare pari al 60%. Tale cifra è più ridotta nei pazienti già sottoposti ad exeresi polmonare (Pellegrini e coll., 1978) in cui la prognosi è più severa. Molti pazienti muoiono per inadeguatezza diagno-

stica dato che l'embolia polmonare viene confusa con l'infarto miocardico o con l'ictus cerebrale. Tuttavia anche con una pronta operatività diagnostica la mortalità per embolia è del 50% (Heimbecker, 1977).

Nelle sue linee essenziali le misure da adottare in corso di E.P.M. possono essere così sintetizzate:

a) per le forme non letali, caratterizzate clinicamente da dispnea grave, cianosi, dolori toracici, ipotensione, talora arresto cardiaco reversibile, ma con risposta entro 30 minuti alla terapia conservativa, esse consistono nella somministrazione di ossigeno, di bicarbonato per correggere l'acidosi, eparina endovena, isoproterenolo in vena per mantenere sui 100 mmHg la pressione, valutando la frequenza cardiaca;

b) nelle forme letali i segni clinici ricalcano i precedenti ma gli arresti cardiaci si ripetono, l'ipotensione continua perchè la resuscitazione cardiaca farmacologica fallisce; è necessario un continuo massaggio cardiaco a torace chiuso per mantenere la circolazione cerebrale. La diagnosi è confermata dall'angiografia polmonare eseguita dopo aver attuata una circolazione pre-operatoria assistita femoro-femorale. Solo allora può essere cessato il massaggio cardiaco esterno. Il trattamento di queste forme consiste nella embolectomia polmonare condotta in anestesia generale attraverso una sternotomia mediana con successiva trasformazione della circolazione assistita femoro-femorale in extracorporea totale mediante incannulamento della vena cava superiore. La somministrazione di eparina continua nel post-operatorio. E' consigliabile l'interruzione della vena cava inferiore.

Le misure preventive consistono nella deambulazione precoce o comunque nella eliminazione della stasi venosa e della ipercoagulabilità di tutti i pazienti ad alto rischio (anziani, obesi, fumatori, traumatizzati, con insufficienza cardiaca, nefropatici). L'eparina usata a scopo profilattico pre-operatorio (5.000 U sotto cute ogni 8 ore) riduce sensibilmente l'incidenza della tromboembolia nei pazienti ad alto rischio quali gli anziani, quelli con storia di pregressa embolia, o quelli da sottoporre a interventi chirurgici maggiori.

BIBLIOGRAFIA

- 1) Fisher M.S. — Pulmonary Embolism. *Medical Radiography*, 46, 53, 1970.
- 2) Frederiksen H., Ravcnholt R.T. — Thromboembolism, oral contraceptives and cigarettes. *Public Health Rep.*, 85: 197, 1970.
- 3) Gallucci V., Cevese P.G., Casarotto D. — Trattamento chirurgico dell'embolia polmonare. *Atti XVI Congr. Naz. Chirurgia Toracica* pag. 81. Rel. 3ª « Le embolie polmonari ». Ed. La Chirurgia Toracica, Roma, 1978.
- 4) Genton E., Hirsch J. — Observations in anticoagulant and thrombolytic therapy in pulmonary embolism. *Progr. Cardio. Dis.* 17, 335, 1975.
- 5) Grenfield L.T., Peyton M.D., Brown P.P., Elkins R.C. — Transvenous management of pulmonary embolic disease. *Ann. Surg.* 180, 461, 1974.
- 6) Heimbecker R.O. — A new approach to the management of massive pulmonary embolism. In « *Vascular Surgery* » Saunders Co., Philadelphia, London, Toronto, pag. 1211, 1977.
- 7) Hume M., Sevitt S., Thomas D.P. — Venous thrombosis and pulmonary embolism. Cambridge, Mass., Harvard University Press, 1970.
- 8) Marassi A., Bragherio G. — Uso clinico dei concentrati di protrombina plasmatica umana: caso di embolia polmonare massiva. *Urg. Chir. Comment.* 1, 85, 1978.
- 9) Marion P., Binet J.P. — Embolies pulmonaires. Masson Ed., Paris, 1974.
- 10) Mobin-Uddin R., Utley J.R., Bryant L.R. — The inferior vena cava umbrella filter. *Progr. Cardio. Dis.* 17, 391, 1975.
- 11) Pellegrini A., Mombelloni G., Cattani G., Colombi P., Milano S., Panzeri E., Respighi E., Valente F. — Trattamento chirurgico dell'embolia polmonare massiva. *Atti XVI Congr. Naz. Chir. Toracica* p. 91. Rel. 3ª « Le embolie polmonari » Ed. La Chirurgia Toracica, Roma, 1978.
- 12) Sasahara A.A., Barsamian E.M. — Another look at pulmonary embolectomy. *Ann. Thor. Surg.* 16, 317, 1973.
- 13) Silver D. — Embolia polmonare. Prevenzione, diagnosi, e trattamento non chirurgico. *Clin. Chir. Nord America*, 7, 1200, 1975.
- 14) Scultetus R., Massimo C., Modiano C., Rossi G.F. — Ruolo della dissezione chirurgica nell'embolia polmonare massiva. Revisione di 12 casi operati. *Min. Chir.* 33, 1037, 1978.
- 15) Urokinase pulmonary embolism trial. A national cooperative study. *Circulation*, 47 Suppl. II, 1973.
- 16) Witchits S. — Diagnostic de l'embolie pulmonaire aigüe (à l'exclusion des formes graves). *Rev. Prat.* 27, 31, 1955, 1977.