

This is the peer reviewed version of the following article:

L'elettropneumografia per impedenza transtoracica (Z.P.G.) come indagine di esplorazione morfo-funzionale del polmine / Lodi, Renzo; Bondioli, A; Morandi, Uliano; Lvini, C; Bonati, L; Tazzioli, Giovanni. - In: BOLLETTINO DELLA SOCIETÀ MEDICO-CHIRURGICA DI MODENA. - ISSN 0366-3434. - STAMPA. - 78:(1978), pp. 1-10.

Terms of use:

The terms and conditions for the reuse of this version of the manuscript are specified in the publishing policy. For all terms of use and more information see the publisher's website.

07/05/2026 20:13

*L'ELETTROPNEUMOGRAFIA PER IMPEDENZA
TRANSTORACICA (Z.P.G.) COME INDAGINE DI
ESPLORAZIONE MORFO-FUNZIONALE DEL POLMONE*

Lodi R., Bondioli A., Morandi U., Lavini C., Bonati L., Tazzioli G.

Università degli Studi di Modena

Cattedra di Semeiotica Chirurgica e Divisione di Chirurgia Toraco-Polmonare

Direttore: Prof. R. Lodi

RIASSUNTO

Gli Autori, facendo seguito ad una nota precedente, descrivono i principi tecnici, le modalità di esecuzione nonché i campi di applicazione della elettropneumografia per impedenza transtoracica (Z.P.G.). Vengono quindi esposti i dati relativi all'analisi dei tracciati normali e patologici.

Infine delineano i vantaggi, i limiti, le prospettive della metodica.

PREMESSE

L'elettropneumografia per impedenza transtoracica (Z.P.G.) è una tecnica di esplorazione funzionale del polmone che misura separatamente l'impedenza elettrica dei emisistemi toracici e ne registra le variazioni che si accompagnano alla meccanica respiratoria.

L'impedenza elettrica (Z) del corpo umano viene definita come l'ostacolo che questo offre al passaggio di una corrente alternata, ed è in rapporto proporzionale diretto alla quantità dei volumi aerei polmonari ed in rapporto inverso alla concentrazione degli ioni conduttori, che a loro volta dipendono dalla quantità dei fluidi presenti nei compartimenti cellulari ed extracellulari del polmone.

La tecnica è entrata nella ricerca fisiopatologica toracica con prospettive di impiego clinico in seguito ai lavori di Pacela (1966), Cooley e Longini (1968), Severinghaus (1971), Lehr (1972), Lodi e Rosi (1974).

Per quanto concerne la preparazione del paziente e la realizzazione metodologica della Z.P.G., ci siamo attenuti, salvo al-

cune modifiche, a quanto già descritto in un precedente lavoro (Lodi e Rosi, 1974).

CARATTERI DEL TRACCIATO NORMALE

Per decifrare la morfogenesi delle curve elettropneumografiche, è essenziale la conoscenza di alcuni elementi fisiopatologici:

— nel polmone, variazioni volumetriche di fluidi intra ed extracellulari danno corrispondenti variazioni di ioni conduttori, e quindi di impedenza;

— durante la respirazione, le variazioni volumetriche dell'aria influenzano anche esse i valori dell'impedenza transtoracica;

— nel ciclo respiratorio avvengono modificazioni inspiratorie ed espiratorie dei diametri del torace: questo rende variabile la distanza tra i vari elettrodi e determina modificazioni dell'impedenza.

In un soggetto normale l'andamento delle curve è il seguente:

a) durante l'inspirazione si ha un aumento dell'impedenza transtoracica ed il tracciato registra una ascesa. Ciò è dovuto al fatto che con l'inspirazione diminuisce la conduttività elettrica toracica causa l'entrata massiccia di aria nei polmoni; inoltre nella fase inspiratoria i diametri toracici aumentano, ed aumentando la distanza tra gli elettrodi si ha un ulteriore peggioramento della conduttanza transtoracica, mentre ne aumenta la impedenza;

b) durante l'espirazione si hanno i livelli più bassi dei tracciati, per i motivi opposti a quelli elencati nel punto a: diminuisce l'aria intrapolmonare, diminuisce la distanza tra gli elettrodi ed aumenta quindi la concentrazione degli ioni conduttori dei liquidi cellulari ed extracellulari, con conseguente aumento della conducibilità toracica e parallela diminuzione dell'impedenza.

In sintesi otteniamo due tracciati del soggetto *in respirazione*: il tracciato dell'emisistema destro nella parte superiore, quello dell'emisistema sinistro nella parte inferiore della carta millimetrata. Si osserva una elevazione inspiratoria ed una caduta espiratoria in rapporto all'incremento e al decremento dell'im-

pedenza transtoracica. Avremo perciò curve ampie, che seguono fedelmente le fasi respiratorie, e che chiamiamo *curve polmonari* (Fig. 1a).

Dall'analisi di queste si ricavano i seguenti caratteri:

— la ritmicità delle curve polmonari, ossia il loro succedersi regolare e ritmico;

— il sincronismo delle curve polmonari: in condizioni normali infatti le curve destre e sinistre sono perfettamente sincrone, e ad ogni incremento e decremento delle prime corrisponde un incremento e decremento delle seconde;

— è possibile poi calcolare la frequenza respiratoria, essendo questa correlata alla frequenza delle stesse onde polmonari;

— essenziale è l'esame dell'ampiezza delle curve polmonari destre e sinistre: in soggetti sani le curve polmonari di un lato hanno una ampiezza sovrapponibile a quelle del lato opposto;

— infine possiamo ricordare l'importanza dell'esame morfologico globale delle curve polmonari: queste nel soggetto normale si presentano infatti uniformi e regolari.

Durante la registrazione *in apnea* si ottengono due tracciati, del sistema destro superiormente, di quello sinistro inferiormente. Tali tracciati presentano curve meno ampie e più frequenti delle curve polmonari. Queste curve sono sincrone con l'onda T dell'ECG e con l'acme dell'onda sfigmica del pletismogramma dell'arto superiore, perciò sono determinate dalle pulsazioni del sistema vascolare polmonare.

Queste piccole curve, che potremo chiamare onde o *curve vascolari*, rappresentano la variazione di impedenza che si registra in ambito toracico ad ogni sistole (Fig. 1b). Se ne deduce che due sono le fasi fisiologiche che determinano le variazioni di impedenza transtoracica: i cicli respiratori e la dinamica cardiovascolare.

Nel soggetto normale le curve vascolari presentano una branca ascendente, ripida, seguita dalla branca discendente, generalmente meno ripida della prima e interrotta da un'incisura dicrota più o meno netta.

Anche nello studio delle curve vascolari possiamo riscontrare dati interessanti:

— la frequenza delle curve, che segue la frequenza cardiaca;

— l'ampiezza delle curve stesse, che nel soggetto sano ten-

de ad essere uguale per il lato destro e quello sinistro;

— la regolarità morfologica delle curve, costante nel soggetto sano, spesso diminuita o assente in quello con patologia grave polmonare;

— in casi di ventilazione ottimale, le curve vascolari non sono riconoscibili nell'ambito delle curve polmonari, quando la ventilazione è scarsamente efficiente le curve vascolari possono essere messe in evidenza anche in un tracciato in respirazione.

CAMPI DI IMPIEGO

La Z.P.G. può trovare impiego come indagine di valutazione della funzionalità respiratoria, sia in sede ospedaliera sia a livello ambulatoriale. In ambito ospedaliero è stata da noi applicata per valutare la funzionalità polmonare del paziente toraco-chirurgico nel periodo pre e post-operatorio.

Nel post-operatorio la tecnica può essere utile come monitoraggio continuativo dell'attività polmonare, o per controllare eventuali progressi ventilatori ottenuti sotto respirazione assistita. Essendo una tecnica assolutamente tollerabile e non traumatizzante, può essere eseguita anche nel neonato o in pazienti non cooperanti (in stato di incoscienza, sotto l'effetto degli anestetici ecc.).

Un possibile impiego è quello in campo diagnostico polmonare.

In tale settore i dati in nostro possesso sono ancora insufficienti, tuttavia riteniamo che uno studio approfondito di tracciati eseguiti su numerosi pazienti potrebbe consentire di raccogliere, per molte manifestazioni patologiche sovrapponibili, corrispondenti caratteristiche morfologiche delle curve; sarebbe cioè auspicabile, come è già stato fatto per l'ECG e l'EEG, riuscire ad estrapolare dai tracciati le alterazioni morfologiche costanti e tipiche di ciascuna patologia.

ESPERIENZA CLINICA

La casistica studiata con la Z.P.G. comprende 83 pazienti portatori di patologia toracica; di questi, 15 sono stati esaminati

dopo intervento toraco-chirurgico.

<i>Patologia</i>	<i>n. casi</i>
Pneumotorace	7
Bronchiectasie	3
Pectus excavatum	1
Polmone uremico in uremia al terzo stadio	4
Traumi del torace	11
Cancro polmonare	35
Tumori mediastinici	3
Empiemi	2
Tubercolomi polmonari	2
Tracciati post-operatori:	
— dopo pneumonectomia	5
— dopo lobectomia	5
— dopo debulking	5

Dall'analisi delle curve relative alla casistica è emerso che i tracciati eseguiti nel preoperatorio sono suddivisibili in tre gruppi:

A) *Tracciati di pazienti con lieve e media alterazione funzionale respiratoria (Fig. 2).*

Le curve polmonari presentano un'ampiezza minore nel lato colpito rispetto a quelle controlaterali: infatti l'impedenza elettrica diminuisce diminuendo i volumi aerei mobilizzati durante i cicli respiratori. Le medesime curve polmonari tuttavia permangono regolari, ritmiche, sincrone, con frequenza respiratoria generalmente nella norma. Le curve vascolari appaiono appiattite nel lato colpito, ma conservano comunque la loro regolarità e la loro normale morfologia e frequenza. A volte, in casi di disfunzionalità respiratoria di media entità, le curve vascolari appaiono anche nel tracciato in respirazione, inserite tra le grandi curve polmonari.

B) *Tracciati di pazienti con grave alterazione funzionale respiratoria (Fig. 3).*

Le curve polmonari appaiono di ampiezza molto diminuita nel lato colpito, con a volte netto asincronismo fra tracciato destro e sinistro, che appaiono sfasati con curve a morfologia invertita, specularmente identiche ed opposte, « a specchio », attestanti un asincronismo ventilatorio tra gli emisistemi destro e sinistro. Le medesime curve polmonari appaiono poi spesso a morfologia irregolare, con frequenza variabile (bradipnea, tachipnea o addirittura aritmia ventilatoria). Le curve vascolari sono appianate anche esse nel lato lesa, di morfologia spesso assai irregolare e con frequenza variabile.

C) *Tracciati di pazienti con lesioni ancora ben circoscritte.*

Le curve polmonari e vascolari sono pressochè nella norma, non esistono alterazioni funzionali di sorta.

Nell'analisi dei tracciati eseguiti dopo intervento toraco-chirurgico, si sono riscontrate modificazioni morfologiche (e quindi funzionali) dipendenti da due fattori:

1) *Tipo di intervento*: in caso di pneumonectomia (Fig. 4) avremo un netto appianamento delle curve polmonari nel lato operato, con a volte dismorfismi, onde « a specchio », irregolarità del ritmo e della frequenza, mentre le curve vascolari del tracciato in apnea sono completamente isoelettriche nell'emisistema sottoposto ad intervento. In caso invece di lobectomia o di debulking, l'appianamento, i dismorfismi, gli asincronismi delle curve polmonari dal lato operato appaiono meno spiccati, e ciò è indicativo di una situazione funzionale più favorevole; le curve vascolari poi sono ben presenti, anche se di ampiezza diminuita rispetto a quelle dell'altro emisistema, e con morfologia regolare.

1) *Tempo intercorso dall'intervento*: è ovvio che un tracciato nell'immediato post-operatorio evidenzierà alterazioni funzionali ben maggiori rispetto a quelle di un tracciato raccolto ad esempio ad un mese dall'intervento. Infatti durante il post-operatorio precoce la funzionalità respiratoria può diminuire non solo a causa dell'exeresi parenchimale, ma anche a causa di una ipoventilazione determinata da un meccanismo antalgico o dal perdurare dell'effetto dell'anestetico o anche dall'eventuale presenza di versamenti siero-ematici o flogistici, mentre col tempo questi fattori vengono meno e si realizza inoltre un compenso respiratorio da parte del polmone residuo, tale da garantire un

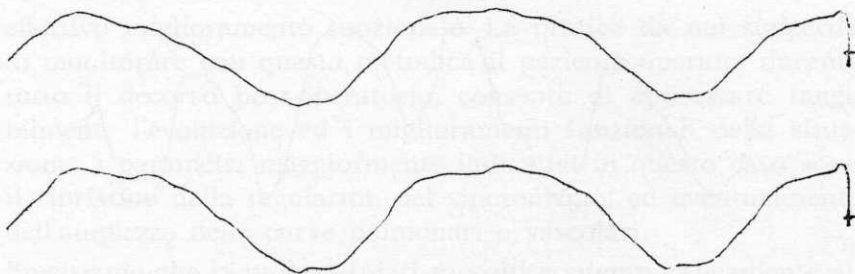


Fig. 1a — Fase in respirazione di un soggetto normale, non fumatore. Età 24 anni, peso 60 chilogrammi. Le curve polmonari destre e sinistre appaiono ritmiche, sincrone, di ampiezza sovrapponibile e di morfologia regolare. Frequenza respiratoria: 18/min.




Fig. 1b — Fase in apnea del medesimo soggetto della figura precedente. Le curve vascolari appaiono a destra e a sinistra del tutto regolari e con identica ampiezza. Frequenza cardiaca: 100/min.




Fig. 2 — Paziente portatore di fratture costali multiple destre da trauma toracico chiuso. Età 62 anni. Le curve polmonari appaiono di ampiezza diminuita nell'emisistema destro, pur rimanendo regolari e sincrone. Esiste un discreto stato di disventilazione, evidenziabile con la presenza di piccole onde vascolari nel tracciato in respirazione, inserite tra le onde polmonari. Frequenza respiratoria: 20/min. Le curve vascolari sono appianate a destra e si mantengono di morfologia normale. Frequenza cardiaca: 70-75/min.

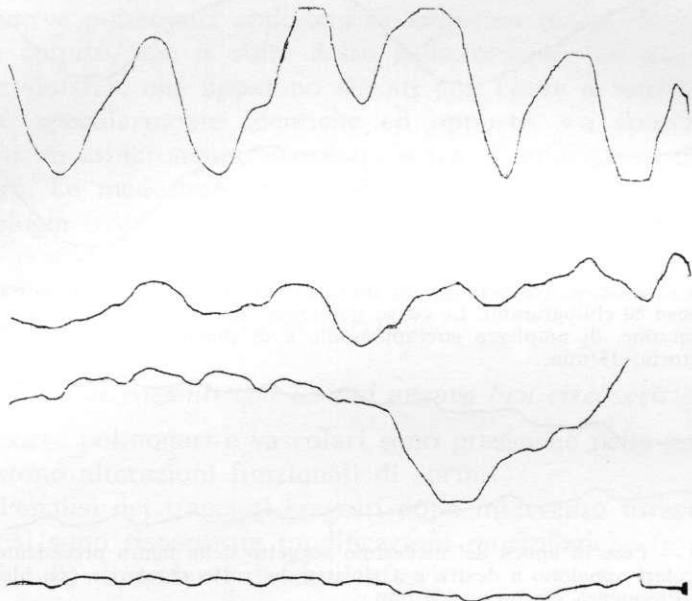


Fig. 3 — Paziente portatore di neoplasia broncopolmonare sinistra estesa oltre i limiti chirurgici. Età 63 anni. Le curve polmonari appaiono di ampiezza diminuita a sinistra, ma soprattutto perdono la loro normale regolarità e morfologia; esiste asincronismo tra il tracciato destro e sinistro, è presente aritmia ventilatoria. Le curve vascolari sono appianate a sinistra e hanno perso la loro normale morfologia. Frequenza cardiaca: 100/min.

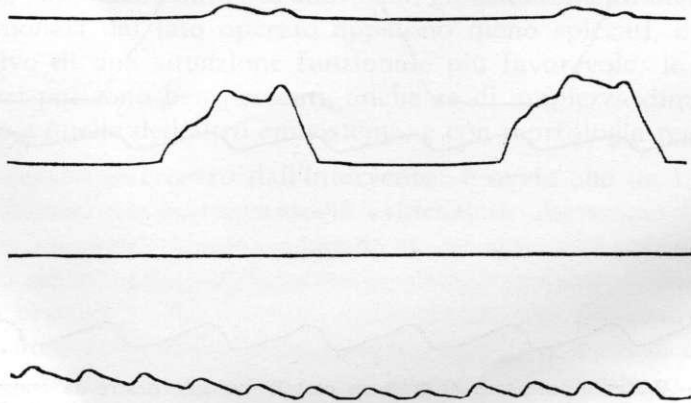


Fig. 4 — Pneumonectomia destra registrata dopo 12 giorni dall'intervento in paziente di 59 anni. E' evidente l'appianamento delle curve polmonari destre, con irregolarità morfologica delle stesse sia a destra che a sinistra. Frequenza respiratoria: 20/min. Le curve vascolari destre sono del tutto isoelettiche, quelle sinistre permangono regolari. Frequenza cardiaca: 100/min.

effettivo miglioramento funzionale. La pratica da noi suggerita di monitorare con questa metodica il paziente operato, durante tutto il decorso post-operatorio, consente di apprezzare tangibilmente l'evoluzione ed i miglioramenti funzionali della situazione: i parametri maggiormente indicativi in questo caso sono il ripristino della regolarità, del sincronismo, ed eventualmente dell'ampiezza delle curve polmonari e vascolari.

Precisiamo che la mole dei dati raccolti contemporaneamente alla Z.P.G. per quanto riguarda l'inquadramento della funzionalità respiratoria (broncospirometria, scintigrafia polmonare, emogasanalisi) sono in fase di elaborazione da parte di un computer, e la loro analisi costituirà l'apporto di una ulteriore nota.

CONCLUSIONI

Dall'analisi globale delle nostre ricerche in tema di Z.P.G. possiamo concludere sottolineando alcuni punti:

— l'indagine ha il vantaggio di essere semplice, non traumatizzante, richiede l'impiego di una apparecchiatura relativamente poco costosa, consente il monitoraggio continuo al letto del paziente, consente l'impiego in pazienti non cooperanti, nel bambino e nel neonato; essa è utile nel controllo di routine e continuativo dell'attività e funzionalità polmonare;

— un limite dell'indagine è quello che non sempre è facile stabilire una corrispondenza del fenomeno elettrico registrato con i fenomeni emodinamici concomitanti, e che, nonostante gli adeguati accorgimenti, a volte possono persistere fenomeni di interferenza elettrica che inevitabilmente falsano il tracciato;

— altro lato negativo della metodica sta nel fatto che questa valuta in modo attendibile la disfunzionalità di tipo ventilatorio dipendente dalle masse aeree mobilizzate, mentre è di scarso aiuto nel rilievo della disfunzionalità di tipo alveolo-capillare o emato-circolatorio.

Alla luce di tali considerazioni riteniamo che, in virtù degli effettivi pregi della Z.P.G., questa possa entrare nella pratica corrente una volta risolti definitivamente i problemi tecnici concernenti le interferenze elettriche sui tracciati.

BIBLIOGRAFIA

- 1) Baum M., Benzer H., Haider W., Holle J., Lepier W., Moritz E., Szehi E., Thoma H. — Die pneumoelektrische beatmung (PEB). *Anaesthesist* 21, 216, 1972.
- 2) Benoist M.R., Jean R., Charlas J., Siguier C., Paupe J., Vialatte J. — Essai d'évaluation globale et unilaterale de la ventilation et de la circulation pulmonaire par la methode rheographique. *Ann. Pédiatr.*, 17, 524, 1970.
- 3) Benzer H., Fitzal S., Geyer A., Goldschmied W., Haider W., Pauser G., Polzer K., Schuhfried F. — Überwachung der lungenbeluftung mittels der rheographie. *Anaesthesist*, 26, 534, 1977.
- 4) Dieu J.C., Mesbah A.C., Adenis-Lamarre F. — L'exploration fonctionnelle respiratoire regionale chez l'enfant par la mesure des variations d'impedance. *Pediatrie* 29, 473, 1974.
- 5) Dubois O., Lefebvre C. — Mesure des variations d'impedance thoracique dans l'etude et la surveillance dela respiration chez le premature. *Pediatrie* 25, 387, 1970.
- 6) Gambelli G., Giampaolo P., Jacovella G., Rulli V. — Aspetti della reografia polmonare nel soggetto normale. *Giornale Italiano di Cardiologia* 7, 1194, 1977.
- 7) Grenvik A., Ballou S., Mc Ginley E. — Impedance pneumography. Comparison between chest impedance changes and respiratory volumes in 11 healthy volunteers. *Chest* 62, 439, 1972.
- 8) Kira S., Hukushima Y., Kitamura S. — Transthoracic electrical impedance variations associated with respiration. *J. Appl. Physiol.* 30, 820, 1971.
- 9) Luepker R., Michael J., Warbasse J. — Transthoracic electrical impedance: Quantitative evaluation of a non-invasive measure of thoracic fluid volume. *American Heart Journal* 85, 83, 1973.
- 10) Moniz de Bettencourt J. — Le basi teoriche della reografia e l'interpretazione fisiologica e fisiopatologica dei tracciati. *Giornale Italiano di Cardiologia* 7, 720, 1977.
- 11) Penknovic A. — Lung rheogram in patients with respiratory insufficiency. *Terapeuticeskii Archiv* 39, 100, 1967.
- 12) Plaszczynski J.R., Degonde J. — Techniques d'acquisition de multiples informations respiratoires et cardiovasculaires a partir de deux electrodes placees sur un sujet. *Electron. Médicale* 47, 131, 1968.
- 13) Pomerantz M., Delgado F., Eiseman B. — Clinical evaluation of transthoracic electrical impedance as a guide to intrathoracic fluid volumes. *Annals of Surgery* 171, 686, 1970.
- 14) Valentinuzzi M.E., Geddes L.A., Baker L.E. — The law of impedance pneumography. *Med. Biol. Engin.* 9, 157, 1971.
- 15) Van de Water J.M., Mount B.E., Barela J.R., Schuster R., Leacock F.S. — Monitoring the chest with impedance. *Chest* 64, 597, 1973.